UNIVERSITETI I MJEKËSISË TIRANË
FAKULTETI I MJEKËSISË
DEPARTAMENTI I PEDIATRISË

DISERTACION

Për marrjen e Gradës

DOKTOR I SHKENCAVE MJEKËSORE

TEMA: "ECURIA KLINIKE DHE EKOKARDIOGRAFIKE E FËMIJËVE ME DEFEKTE SEPTALE TË LINDURA TË ZEMRËS QË NGA PERIUDHA E DIAGNOSTIKIMIT DHE PAS NDËRHYRJES KIRURGJIKALE KORRIGJUESE"

Përgatitur nga:
Albert KOJA

Udhëheqës Shkencor:
Asc. Prof. Numila KUNESHKA

TIRANË, 2021

REPUBLIKA E SHQIPËRISË
UNIVERSITETI I MJEKËSISË TIRANË
FAKULTETI I MJEKËSISË
DEPARTAMENTI I PEDIATRISË

DISERTACION

I paraqitur nga

Z. Albert KOJA

Për marrjen e gradës

DOKTOR I SHKENCAVE MJEKËSORE

TEMA* : *"Ecuria klinike dhe ekokardiografike e fëmijëve me defekte septale të lindura të zemrës që nga periudha e diagnostikimit dhe pas ndërhyrjes kirurgjikale korrigjuese."

Mbrohet më dt. _____/_____/ 2021 para jurisë:

Kryetar _____

Anëtar (Oponent) _____

Anëtar (Oponent) _____

Anëtar _____

Anëtar _____

DEKLARATË

Deklaroj se punimi me temë: ***"Ecuria klinike dhe ekokardigrafike e fëmijëve me defekte septale të lindura të zemrës që nga periudha e diagnostikimit dhe pas ndërhyrjes kirurgjikale korrigjuese"***
është konceptuar dhe punuar nga unë.
Materialet e marra nga punime të tjera janë cituar dhe paraqitur në seksionin e referencave.

Deklaruesi
Albert Koja

© 2021 Albert Koja Të Gjitha të Drejtat të Rezervuara
Ndalohet botimi i plotë ose i pjesshëm, kopjimi, futja në internet apo transmetimi në
forma të tjera elektronike dhe/ose çdo formë tjetër qarkullimi tregtar i këtij botimi, pa lejen përkatëse me
shkrim të autorit.

PARATHËNIE

Defektet septale (DIA, DIV, defektet atrioventrikulare) përbëjnë 35-40% të defekteve të lindura të zemrës. Këto defekte kanë një shpeshtësi 1-4 për 1000 lindje gjallë në varësi të llojit të defektit dhe shpesh shoqërohen me anomali të tjera të lindura të zemrës. Defektet e mëdha septale dhe ato të patrajtuara në kohën e përshtatshme shoqërohen me një shkallë të madhe komplikacionesh.

Nisur nga kjo incidencë e lartë e këtyre defekteve dhe graviteti i komplikacioneve shoqëruese në rastet e ndjekura në mënyrë jo korrekte dhe në momentin e duhur, është shumë i rëndesishëm përpilimi i një protokolli me indekset ekokardiografikë dhe klinikë që të përcaktoj kohën dhe mënyrën e duhur të ndërhyrjes (kirurgjikale apo medikamentoze) tek këta pacient.

Ky studim ka karakter deskriptiv ku të dhënat e marra për një periudhë kohore përmblidhen, analizohen, si dhe krahason të dhënat klinike dhe ato ekokardiografike preoperatore me ato postoperatore. Në këtë mënyrë mund të vlersohet efektshmëria e trajtimit kirurgjikal të këtyre rasteve, si dhe komplikacionet e mundëshme.

FALENDERIME

Në radhë të parë falenderoj udhëheqësin tim të doktoraturës, Prof. Numila Kuneshla, e cila ndihmoi në cdo hap të përpilimit të këtij punimi. Me eksperiencën e saj i dha një kontribut të rëndësishëm interpretimit të të dhënave statistikore dhe nxjerrjen e konkluzioneve.

Së dyti, desha të falenderoja Prof. Elizana Petrelën për përkushtimin dhe kohën e harxhuar në përpunimin dhe shqyrtimin e të dhënave statistikore.

Së treti, falenderoj gjithë kolegët e mi, që gjatë gjithë kohës kanë dhënë ide, mendime mbi përpunimin e kësaj teme.

Së fundmi, falenderoj bashkëshorten time Niketa Kolicin dhe familjarët e mi, të cilët më kanë qëndruar pranë dhe më kanë përkrahur, pa të cilët do ishte e pamundur paraqitja e kësaj teme.

SHKURTIME

DIA	Defekt i Septumit Interatrial
DIA OS	Defekt i Septumit Interatrial Tip Ostium Secundum
DIV	Defekt i Septumit Interventrikular
ASD	Atrial Septal Defekt (defekt i septumit interatrial)
VSD	Ventrucular Septal Defect (defekt i septumit interventrikular)
AVC	Atrioventricular canal (kanali atrioventrikular)
FOA	Foramen Ovale
FS	Fraksioni i Shkurtimit (Fractional shortening)
IA	Interatrial
IV	Interventrikular
KAV	Kanal Atrioventrikular
KAVP	Kanal Atrioventrikular Parcial
KAVK	Kanal Atrioventrikular Komplet
KK	Kardiopati kongenitale
KZ	Kateterizimi i Zemrës

PËRMBAJTJA:

Parathënie iv
Falenderime v
Shkurtime vi
1 HYRJE 1
2 SËMUNDJET E LINDURA TË ZEMRËS 2
2.1 Embriologjia dhe Qarkullimi i Gjakut Fetal 2
2.2 Etiologjia 3
2.3 Klasifikimi i Sëmundjeve Kardiake Kongenitale 4
2.4 Vlerësimi i Aparatit KardiovasKular 5
3 DEFEKTET SEPTALE 7
3.1 Defektet e Septumit Interatrial (DIA) 7
3.1.1 Foramen Ovale 7
3.1.2 DIA Ostium Primum 7
3.1.3 Atriumi Komun 7
3.1.4 DIA i Sinusit Venoz të Atriumit të Djathtë 7
3.1.5 DIA Ostium Secundum 7
3.2 Defekti i Septumit Atrioventrikular (KAV/DSAV) 9
3.2.1 Incidenca 10
3.2.2 Fizpatologjia 10
3.2.3 Defekti Septal Atrioventrikular Parcial(KAVP) 11
3.2.4 Defekti Septal Atrioventrikular Komplet (KAVK) 13
3.3 Defekti i Septumit Ventrikular (DIV/DSV) 15
3.3.1 Incidenca 15
3.3.2 Patologjia 16
3.3.3 Fiziologjia 17
3.3.4 Klinika 17
3.3.5 Diagnoza 18
4 STUDIMI 222
4.1 Materiali dhe metodat 22
4.2 Rezultatet 25
5 DISKUTIMI 59
6 PËRFUNDIME 61
7 REKOMANDIME 61
Aneksi A 62
Aneksi B 63
Referenca 64

LISTA E TABELAVE

Tabela 4.1 Paraqitja e rasteve me DIA e shpërndarë në vite 24
Tabela 4.2 Shpërndarja e rasteve me DIA sipas gjinisë 24
Tabela 4.3 Të dhënat mbi moshën e diagnostikimit dhe kryerjes së interventit në rastet me DIA 25
Tabela 4.4 Paraqitjet klinike tw rasteve me DIA 26
Tabela 4.5 Prezenca e hiperfluksit pulmonar në rastet me DIA 27
Tabela 4.6 Zmadhimi i kaviteteve të djathta në rastet me DIA 27
Tabela 4.7 Të dhënat ekokardiografike si madhësia e defektit dhe FS e rasteve me DIA 27
Table 4.8 Trajtimi pre operator në rastet me DIA 28
Tabela 4.9 Metodat kirurgjikale korrigjuese në rastet me DIA 28
Tabela 4.10 Komplikacionet post operatore në rastet me DIA 29
Tabela 4.11 Zmadhimi i kaviteteve të djathta post operatore 30
Tabela 4.12 Hiperfluksi pulmonar pas korrigjimit kirurgjikal 31
Tabela 4.13 Zhurma kardiake pas korrigjimit të defektit DIA 31
Tabela 4.14 Krahasimi i të dhënave pre dhe post operatore në rastet me DIA (zmadhimi i kaviteteve të djathta) 32
Tabela 4.15 Krahasimi i të dhënave ekokardiografike pre dhe post operator në rastet me DIA (hiperfluksi pulmonar) 32
Tabela 4.16 Krahasimi i numrit të rasteve me DIA me çrregullim ritmi pre dhe post operator 33
Tabela 4.17 Krahasimi i vlerave të FS pre dhe post operatore 33
Tabela 4.18 Shpërndarja ndër vite e rasteve me KAV 34
Tabela 4.19 Shpërndarja sipas gjinisë e rasteve me KAV 34
Tabela 4.20 Të dhënat mbi moshën e diagnostikimit e kryerjes së interventit në rastet me KAV 35
Tabela 4.21 Bashkëshoqërimi i KAV me anomali të tjera 35
Tabela 4.22 Tipat e rasteve me KAV 36
Tabela 4.23 Paraqitja klinike e rasteve me KAV 37
Tabela 4.24 Të dhënat ekokardiografike pre operatore tw rasteve me KAV 38
Tabela 4.25 Zmadhimi i kaviteteve të djathta në rastet me KAV 38
Tabela 4.26 Përqindja e rasteve me KAV që kanë hiperfluks pulmonar 38
Tabela 4.27 Terapia pre operatore në rastet me KAV 39
Tabela 4.28 Metodat kirurgjikale korrigjuese në rastet me KAV 40
Tabela 4.29 Komplikacionet post operatore në rastet me KAV 41
Tabela 4.30 Përqindja e rasteve me KAV me çrregullime ritmi, hiperfluks pulmonar dhe zmadhim të kaviteteve të djathta post operatore 42
Tabela 4.31 Përqindja e rasteve me zhurmë kardiake post operatore me KAV 42
Tabela 4.32 Vlerat FS% e rasteve me KAV post operator 43
Tabela 4.33 Terapia post operatore në rastet me KAV 43
Tabela 4.34 Zmadhimi i kaviteteve të djathta pre dhe post operatore në rastet me KAV 44
Tabela 4.35 Hiperfluksi pulmonar në rastet me KAV pre dhe post operator 44
Tabela 4.36 Krahasimi i vlerave FS pre dhe post operatore në rastet me KAV 44
Tabela 4.37 Shpërndarja ndër vite e rasteve me DIV 46
Tabela 4.38 Shpërndarja e rasteve me DIV sipas gjinisë 46
Tabela 4.39 Mosha e diagnostikimit e kryerjes së interventit dhe pesha në momentin e diagnostikimit 47
Tabela 4.40 Bashkëshoqërimi i rasteve me DIV me anomali të tjera 48
Tabela 4.41 Paraqitjet klinke në rastet me DIV 48
Tabela 4.42 Të dhënat mbi madhësinë e DIV dhe vlerave të FS në rastet me DIV 49
Tabela 4.43 Zmadhimi i kaviteteve të djathta në rastet me DIV (pre operator) 50

Tabela 4.44 Hiperfluksi pulmonar në rastet me DIV pre operator 51
Tabela 4.45 Terapia pre operatore në rastet me DIV 51
Tabela 4.46 Teknika operatore e mbylljes së DIV 51
Tabela 4.47 Komplikacionet post operatore në rastet me DIV 51
Tabela 4.48 Llojet e komplikacioneve post operatore në rastet me DIV 52
Tabela 4.49 Vlerat e FS në rastet me DIV post operator 53
Tabela 4.50 Reperti auskultator post operator në rastet me DIV 53
Tabela 4.51 Numri i rasteve me DIV me çrregullim ritmi, zmadhim të kaviteteve të djathta dhe hiperfluks pulmonar post operator 53
Tabela 4.52 Terapia post operatore në rastet me DIV 54
Tabela 4.53 Zmadhimi i kaviteteve të djathta pre dhe post operatore në rastet me DIV 54
Tabela 4.54 Hiperfluksi pulmonar pre dhe post operator në rastet me DIV 55
Tabela 4.55 Çrregullimet e ritmit pre dhe post operatore në rastet me DIV 55
Tabela 4.56 Kontrakt FS 56

LISTA E FIGURAVE

Figura 2.1 Etapat e zhvillimit embrional të strukturave të zemrës. 2
Figura 2.2 Qarkullimi i gjakut fetal. 3
Figura 3.1 Defekt interatrial ostium secundum 8
Figura 3.2 Defekti i kanalit atrioventrikular 10
Figura 3.3 Imazhi ekokardiografik i një rasti me KAVP 12
Figura 3.4 EKG në një rast me KAVP.... 12
Figura 3.5 Imazhi ekokardiografik (eko kardiake doppler) i një rasti me KAV komplet.... 14
Figura 3.6 EKG në një rast me KAV komplet 15
Figura 3.7 Defekti interventrikular forma perimembranoze 16
Figura 3.8 Defekti interventrikular forma muskulare.... 16
Figura 3.9 EKG e një pacienti me DIV. 18
Figura 3.10 Radiografia e një pacienti me DIV (vaskularizim më i varfër i fushave pulmonare periferike dhe përmasat normale të zemrës). 19
Figura 3.11 Imazhi ekokardiografik me eko doppler i një rasti me DIV.... 20
Figura 3.12 Imazhi ekokadiografik i një rasti me DIV 20
Figura 4.1 Shpërndarja e rasteve me DIA në vite.... 24
Figura 4.2 Shpërndarja sipas gjinisë e rasteve me DIA.... 25
Figura 4.3 Paraqitja klinike e të dhënat e ekzaminimit objektiv në rastet me DIA 26
Figura 4.4 Përqindja e rasteve me zmadhim të kaviteteve të djathta në rastet me DIA 27
Figura 4.5 Përqindja e rasteve me DIA që kanë marrë terapi para interventit.... 28
Figura 4.6 Metodat kirurgjikale korrigjuese të defektit në rastet me DIA.... 29
Figura 4.7 Komplikacionet post operatore në rastet me DIA 30
Figura 4.8 Zmadhimi i kaviteteve të djathta post intervent në rastet me DIA.... 30
Figura 4.9 Zhurma kardiake post operatore në rastet me DIA.... 31
Figura 4.10 Gjetjet post operatore në rastet me DIA.... 32
Figura 4.11 Krahasimi i parametrave: zmadhimi i kaviteteve të djathta, çrregullim ritmi dhe hiperfluksit pulmonar në pacientët me DIA pre dhe post pperatore 33
Figura 4.12 Shpërndarja në vite e rasteve me KAV 34
Figura 4.13 Shpërndarja sipas gjinisë për rastet me KAV 35
Figura 4.14 Bashkëshoqërimi i rasteve me KAV me anomali të tjera.... 36
Figura 4.15 Përqindja e rasteve me KAV parcial dhe KAV komplet.... 36
Figura 4.16 Paraqitja klinike e rasteve me KAV.... 37
Figura 4.17 Zmadhimi i kaviteteve të djathta në rastet me KAV 38
Figura 4.18 Hiperfluksi pulmonar në rastet me KAV 39
Figura 4.19 Terapia pre operatore e rasteve me KAV.... 40
Figura 4.20 Metodat kirurgjikale korrigjuese në rastet me KAV 41
Figura 4.21 Përqindja e rasteve me KAV me hiperfluks pulmonar, me çrregullim ritmi dhe zhurmë kardiake post operator.... 42
Figura 4.22 Terapia post operatore në rastet me KAV.... 43
Figura 4.23 Zmadhimi i kaviteteve të djathta dhe hiperfluksi pulmonar.... 45
Figura 4.24 Shpërndarja e rasteve me DIV ndër vite 46
Figura 4.25 Shpërndarja sipas gjinisë e rasteve me DIV 47
Figura 4.26 Bashkëshoqërimi i rasteve me DIV me anomali të tjera 48
Figura 4.27 Prezantimi klinik i rasteve me DIV.... 49
Figura 4.28 Zmadhimi i kaviteteve të djathta në rastet me DIV (pre operator) 50
Figura 4.29 Përqindja e rasteve me DIV që kanë marrë terapi para interventi.... 51

Figura 4.30 Përqindja e rasteve me DIV që kanë shfaqur komplikacione post operatore 52
Figura 4.31 Llojet e komplikacioneve post operator në rastet me DIV 52
Figura 4.32 Të dhënat si zhurma kardiake, çrregullimi i ritmit dhe zmadhimi i kaviteteve të djathta post operator në rastet me DIV 54
Figura 4.33 Krahasimi variablave si: zmadhimi i kaviteteve të djathta, çrregullimi i ritmit dhe hiperfluksi pulmonar në rastet me DIV pre dhe post operatore 55

ABSTRAKT

Hyrje: Defektet septale përbëjnë një pjesë të rëndësishme të defekteve të lindura të zemrës. Defektet e mëdha septale dhe ato të patrajtuara në kohën e përshtatshme shoqërohen me një shkallë të madhe komplikacionesh.

Qëllimi i studimit: Paraqitja e rasteve të diagnostikuara me kardiopati kongenitale septale (DIA, KAV, DIV) dhe përpilimi i protokollit me indekse ekokardiografik dhe klinik që përcakton kohën dhe mënyrën e trajtimit (kirurgjikale apo medikamentoze).

Materiali dhe metodat: Studimi është i karakterit prospektiv i kryer në shërbimin e Pediatrisë së Përgjithshme, reparti i Kardiopediatrisë, për periudhën 2010-2014. Të dhënat u sistemuan në programin Microsoft-Excel dhe u analizuan në SPSS (Statistical Package for Social Sciences) 20.0. U konsideruan sinjifikante vlerat $p \leq 0.05$.

Rezultate: U përfshinë 145 raste me defekt kardiak septal përkatësisht 50 raste me DIA, 29 raste me KAV dhe 60 raste me DIV. Në varësi të llojit të defektit, madhësisë së tij dhe kohës së diagnostikimit janë parë paraqitje të ndryshme klinike. Një pjesë e rasteve rezultuan asimtomatik. Ndër simptomat karakteristike ishin infeksione rekurente respiratore, vonesë në rritje, çrregullim ritmi, cianozë, dispne, djersë profuze. Të gjitha rastet kanë pasur zhurmë kardiake në auskultacion. Korrigjimi i defekteve në rastet me DIA është bërë me suturë direkte ose me patch perikardi autolog. Në rastet me KAV korrigjimi është bërë me patch perikardi autolog, suturë të kleftit mitral dhe një pjesë e vogël të rasteve ka bërë plastik të valvulës mitrale, suturë direkte të DIA, bending të AP dhe vendosje të unazës Edwards.

Përfundim: Nga studimi, ndër të tjera u arrit në përfundimin se pas korrigjimit të defekteve ka një rritje të vlerave të FS, zhdukje të hiperfluksit pulmonar dhe pakësim të rasteve me zmadhim të kaviteteve të djathta.

Fjalë kyç: Anomali kongenitale kardiake, defekte septale kongenitale të zemrës, kardiokirurgji, ekokardiografia.

ABSTRACT

Introduction: Septal defects are an important part of congenital heart defects. Large septal defects and those untreated at the appropriate time are associated with a large degree of complications.

Aim of the study: The presentation of cases diagnosed with congenital septal cardiopathy (ASD, AVC, VSD) and the compilation of a protocol with echocardiographic and clinical indices that determine the time and method of treatment (surgical or medical).

Material and methods: The study is of prospective character conducted in the service of General Pediatrics, Cardiopediatry department, for the period 2010-2014. The data were systematized in Microsoft-Excel and analyzed in SPSS (Statistical Package for Social Sciences) 20.0. Values $p \leq 0.05$ were considered significant.

Results: 145 cases with septal heart defect were included, respectively 50 cases with ASD, 29 cases with AVC and 60 cases with VSD. Depending on the type of defect, its size and the time of diagnosis, different clinical manifestations have been seen. Some cases were asymptomatic. Among the characteristic symptoms were recurrent respiratory infections, growth retardation, arrhythmia, cyanosis, dyspnea, profuse sweating. All cases have had cardiac noise on auscultation. Correction of defects in cases with ASD was done with direct suture or with autologous pericardial patch. In the cases with AVC the correction was done with autologous pericardial patch, mitral gland suture and in a small part of the cases the mitral valve plastic was made, direct ASD suture, AP bending and Edwards ring placement.

Conclusion: From the study, among others, it was concluded that after the correction of defects there is an increase in FS values, disappearance of pulmonary hyperflux and a decrease in cases with enlargement of the right cavities.

Keywords: Congenital cardiac abnormalities, congenital septal defects of the heart, cardiosurgery, echocardiography.

1 HYRJE

Ky punim përbëhet nga dy pjesë, pjesa e parë ajo teorike dhe pjesa e dytë analiza e të dhënave statistikore.

Pjesa teorike në mënyrë të përmbledhur trajton sëmundjet e lindura të zemrës, embriologjinë, etiologjinë, vlerësimin e aparatit kardiovaskular në moshat pediatrike, si dhe defektet septale (interatriale, interventrikulare, kanali atrioventrikular) përkatësisht incidencë, fizpatologji, paraqitje klinike, diagnostikim dhe trajtim të tyre.
Fokus i vecantë i është dhënë paraqitjes klinike të rasteve dhe diagnostikimit të tyre.

Pjesa e dytë paraqet analizën statistikore të të dhënave të mbledhura për periudhën kohore nga viti 2010 deri në vitin 2014. Të dhënat janë marrë në Qendrën Spitalore Universitare "Nënë Tereza", Tiranë (QSUNT) në shërbimin e Pediatrisë së Përgjithshme, reparti i Kardiopediatrisë. Parametrat e trajtuara janë: mosha e diagnostikimit, mosha e kryerjes së interventit, paraqitja klinike e rasteve, eko kardiake pre dhe post operatore, krahasimi i tyre dhe komplikacionet post operatore.
Së fundi janë krahasuar të dhënat klinike të rasteve me defekte septale.
Në këtë punim zgjidhja e defektit është kirurgjikale, për këtë arsye janë përshkruar indikacionet përkatëse për kryerjen e interventit si dhe llojet e tyre.
Duke qënë se mungojnë protokollet për kryerjen e interventit korrigjues si dhe folloë-up post interventi, në pjesën e konkluzioneve është zgjedhur të përmenden disa indikacione dhe vlerësimet post operatore, në mënyrë që të mund të shërbejnë si orientime të ardhshme. Përsa i përket diagnostikimit të këtyre rasteve, ekokardiografia mbetet ekzaminimi bazë, që jo vetëm diagnostikon defektin, por edhe jep të dhëna të rëndësishme mbi kohën më të mirë të kryerjes së interventit.

2 SËMUNDETJET E LINDURA TË ZEMRËS

2.1 EMBRIOLOGJIA DHE QARKULLIMI I GJAKUT FETAL

Sëmundjet e lindura të zemrës janë një grup keqformimesh anatomike të saj të shkaktuara nga një zhvilim jo i plotë ose jo i përsosur gjatë jetës fetale.

Zhvillimi i strukturave kardiovaskulare gjatë jetës së fetusit fillon në ditën e 18-të kur grupet e qelizave angioblastike (qelizat endokardiale) të vendosura paralel në linjën mediane, fillojnë të bashkohen dhe të kanalizohen duke formuar dy enë gjatësore, tubat endokardiak. Nga dita e 21-të deri në ditën e 23-të, aortat dorsale bashkohen dhe si rrjedhojë formohet tubi kardiak, i cili fillon një proces rrotullimi në të djathtë dhe do t'i japë asimetrinë tipike të zemrës (Figura 2.1. A, B, C, D).

Në ditën e 26-të dhe 28-të fillon procesi i ndarjes së strukturave të ndryshme kardiake (septumi interatrial, plani atrioventrikular, septumi interventrikular, ndarja e trunkut arterioz), një parapërgatitje për qarkullimin e ardhshëm paralel. (1)

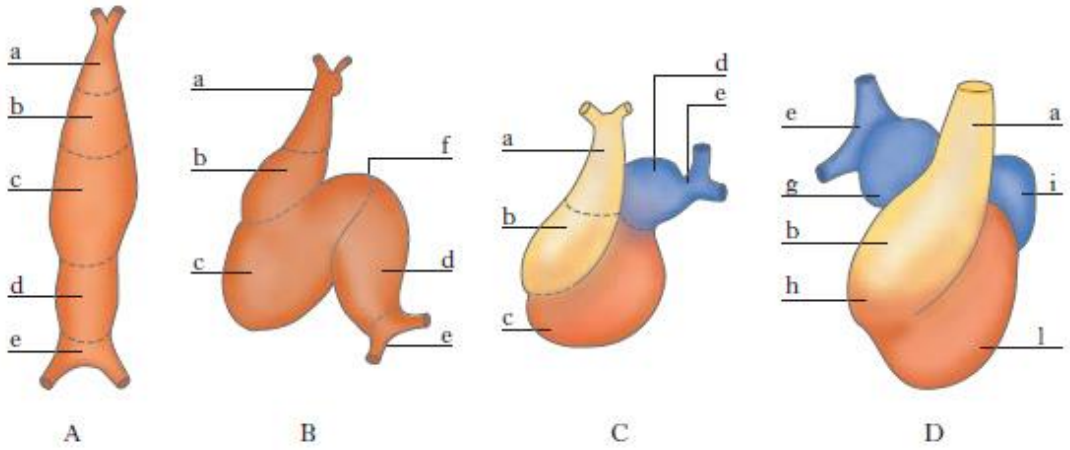

Figura 2.1 Etapat e zhvillimit embrional të strukturave të zemrës[I]

Pas mbarimit të procesit të ndarjes, të dy qarkullimet, sistemik dhe pulmonar, mbeten të lidhura nëpërmjet foramen ovale dhe duktus Botalli, dy struktura anatomike thelbësore për qarkullim fetal. Gjatë jetës fetale, oksigjenimi i gjakut dhe çlirimi i CO_2 ndodhin në nivelin e placentës materne, nga e cila gjaku kthehet në fetus nëpërmjet venës umbilikale. Gjaku arrin në vena cava inferior, në pjesën më të madhe përmes duktus Aranzi dhe një pjesë të vogël kalon përmes mëlçisë. Një pjesë e gjakut të vena cava inferior kalon direkt në atrium e majtë përmes foramen ovale, ndërsa pjesa tjetër përzihet në atriumin e djathtë me gjakun që vjen nga vena cava superior me saturim të varfër dhe sinusi koronar kalon në ventrikulin e djathtë. (2) Vetëm një sasi e vogël e gjakut që del nga ventrikuli i djathtë kalon në qarkullimin pulmonar për shkak të rezistencave të larta të pranishme në të. Pjesa më e madhe e gjakut kalon nga ventrikuli i djathtë në trunkun pulmonar dhe për shkak të rezistencave të mësiperme devijohet nëpërmjet duktus Botalli në aortën deshendente. Gjaku nga aorta deshendente nëpërmjet arteries umbilikale kalon në placentë (një sistem me presion të ulet), ndërsa një sasi e vogël e gjakut të oksigjenuar shkon në organet e brendshme abdominale dhe ekstremiteteve të poshtme e drenon në vena cava inferior (Figura 2.2). (3)

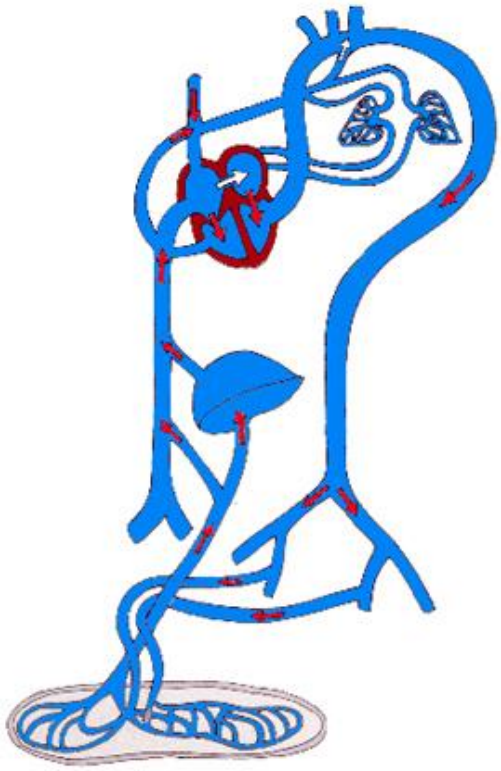

Figura 2.2 Qarkullimi i gjakut fetal [II]

Me shigjetë të kuqe paraqitet drejtimi i qarkullimit të gjakut në qarkullimin fetal, me shigjetë të bardhë qarkullimi i gjakut nëpërmjet foramen ovale.

Në lindje, pas frymëmarrjes së parë, kemi rënie të menjëhershme të rezistencave pulmonare dhe rritje të oksigjenimit të gjakut. Si pasojë e këtyre dy dukurive fillon mbyllja e foramen ovale dhe duktus Botalli dhe kështu organizimi në seri i të dy qarkullimeve kompletohet.

Çdo anomali në procesin e embriogjenezës së strukturave kardiovaskulare mund të jetë shkak për një sëmundje të lindur të zemrës. Si rrjedhojë, defektet e lindura të zemrës janë të pranishme që në lindje edhe pse jo të gjitha janë klinikisht të dukshme. (4)

Në të vërtetë, sëmundjet e lindura të zemrës kanë një spektër të gjerë të gravitetit klinik dhe terapeutik, i cili varion nga një defekt septal atrial i thjeshtë deri në forma komplekse.

2.2 ETIOLOGJIA

Sëmundjet e lindura të zemrës janë shkaktari kryesor i sëmundëshmërisë dhe vdekshmërisë në fëmijëri, me një incidencë rreth 4-10 për 1,000 lindje të gjalla. Shkaqet mund të jenë të ndryshme, shpesh është e vështirë për t'i identifikuar. Megjithatë, ka forma që lidhen me:

- Shkaqe gjenetike
  - Keqformime gjenetike
  - Devijime kromozomike (p.sh. trisomia 21)
- Sëmundjet materne
  - Diabet insulinovartës
  - Sëmundje autoimune
  - Infeksionet materne (rubeola)
  - Ekspozimi ndaj substancave teratogjene (përdorimi në tremujorin e parë të preparateve antikonvulsant, alkoolit, litiumit, derivatet e vitaminës A, etj).

Etiologjia e kardiopative kongenitale është komplekse dhe heterogjene.

Faktorët gjenetik siç mund të shihet luajnë rol të rëndësishëm në etiologjinë e kardiopative kongenitale. Pjesa më e madhe e kardiopative kongenitale (afërsisht 70%) manifestohen si malformacione të izoluara, ndërsa në 30% të rasteve shihet shoqërimi me anomali ekstrakardiake. Sindromat me kardiopati kongenitale mund të jenë të lidhua me anomali kromozomike, me mikroanomali kromozomike (sindromë gjenomike) ose me mutacione gjenike. (5) Një malformacion kardiak mund të shkaktohet nga faktor gjenetik të ndryshëm, ashtu si dhe një anomali kromozomike ose gjenike e vetme mund të jetë e lidhur me malformacione kardiake të ndryshme. Megjithatë, ekziston një ndërlidhje e disa fenotipeve specifike dhe disa sindroma gjenetike ose mutacione gjenike me kardiopati kongenitale të caktuara. Me avancimin e teknikave molekulare në vitet e fundit janë identifikuar bazat molekulare të një sërë sindromeve me kardiopati kongenitale, ndërsa është akoma e panjohur mirë etiologjia e kardiopative kongenitale jo sindromike. (6)

Në mënyrë të përmbledhur përsa i përket etiologjisë kardiopatitë kongenitale mund ti ndajmë:

A. Kardiopati të izoluara
   - Modeli multifaktorial (70-75% të rasteve)
   - Agjent teratogjen (1-2% të rasteve)
   - Anomali monogjenike (shumë të rralla)

B. Kardiopati të lidhura me defekte të tjera
   - Sindromë kromozomike (8-12% të rasteve)
   - Anomali monogjenike (4-7% të rasteve)
   - Sindromë nga agjent teratogjen (2-4% të rasteve)
   - Sindromë multiple (5-9% të rasteve)

Progresi i bërë në dekadat e fundit, si në fushën diagnostike, ashtu edhe në atë terapeutike, ka çuar në një rritje të dukshme të mbijetesës se pacientëve me sëmundje të lindura të zemrës. Sot shumica e këtyre pacientëve arrijnë moshën e rritur.

2.3 KLASIFIKIMI I SËMUNDJEVE KARDIAKE KONGENITALE

Ka klasifikime të ndryshme të sëmundjeve të lindura të zemrës, në bazë të kritereve të ndryshme.

1. **Në bazë të kritereve anatomike**, KK mund të dallohen:
   - *Të thjeshta*- nëse keqformimi përbëhet nga një defekt i thjeshtë formimi (DIA, DIV, Duktus Botalli) ose nga një sëmundje valvulare e zemrës (stenoza e valvules së aortës, stenozë e valvulës pulmonare)
   - *Komplekse*- në rastet kur defektet (të formimit, konkordanca mes strukturave venoze, atriale, ventrikulare dhe arteriale), janë të bashkëshoqëruara me njëra-tjetrën (tetrada Fallot, kanali atrioventrikular, transpozicioni i enëve të mëdha, ventrikuli unik, ventrikuli i djathtë me dy dalje, etj).

2. **Në bazë të të dhënave klinike**, KK mund të ndahen në:
   - *Të lehta*- grupi i keqformimeve në zemër, që për shkak të klinikës së varfër që paraqesin, zbulohen disa ditë apo muaj pas lindjes (DIA, DIV i vogël, stenozë e lehtë ose e mesme e valvulës pulmonare, duktus Botalli i kalibrit të vogël);
   - *Të moderuara*- grupi i keqformimeve të zemrës që shoqërohen me ndërlikime më të rëndësishme klinike se ato të mëparshme, të cilat kërkojnë një trajtim kardiologjik më intensiv (regurgitim ose stenozë e moderuar pulmonare, regurgitim ose stenozë e moderuar e aortës, DIA i madh).

Një klasifikim tjetër i KK është ai që i ndan në: cianogene dhe jo cianogene.

Cianoza e gjeneralizuar (cianoza qëndrore) është një tregues i rëndësishëm duke qënë se është shenjë e një grupi të veçantë të sëmundjeve të zemrës. Shenja të dukshme janë: ngjyra blu e lëkurës, e buzëve dhe gjuhës, enjtje e pjesëve terminale të falangave të duarve dhe këmbëve (Hb e ulur > 5 g%)

Në cianozat e rënda kemi shfaqjen e dukurisë që njihet me emrin "clubbing" ose gishtat e hipokratit (si shkopa tamburi dhe thonjtë si xham sahati).

Një tjetër tipar i rëndësishëm i sëmundjeve të zemrës me cianozë është policitemia. Organizmi reagon ndaj cianozës duke rritur numrin e qelizave të kuqe të gjakut dhe hemoglobinës në mënyrë që të saturojë pjesën më të madhe të O_2 në dispozicion. Në sëmundjet e lindura të zemrës cianogene, domosdoshmërisht duhet të kemi një keqformim anatomik të tillë që të bëjë të mundur kalimin e gjakut të paoksigjenuar nga anët e djathta të zemrës në ato të majta, pa bërë qarkullimin pulmonar. (7)

KK cianogene nga ana e tyre mund të ndahen në:

- *KK cianogene me hipoperfusion pulmonar*, e karakterizuar nga një mungesë e formimit të anëve të djathta të zemrës. Për pasojë gjaku venoz kalon në anët e majta nga ku nëpërmjet duktus Botalli arrin në qarkullimin pulmonar (hipoplazia e zemrës së djathtë, atrezia trikuspidale, atrezia pulmonare me DIV, stenozë pulmonare e rëndë me shunt djathtas majtas).
- *KK cianogene me fluks normal të gjakut ose hiperfluks pulmonar*, karakterizohen nga një komunikim i gjerë në mes të seksioneve të majta dhe të djathta, hipoplazi e seksioneve të majta ose një anomali e lidhjes midis strukturave kardiake dhe atyre vaskulare (atrium unik, ventrikul unik, hipoplazi e ventrikulit te majtë, tetrada Fallot, rikthim venoz pulmonar anormal total).

Kardiopatitë kongenitale acianogene janë ato patologji në të cilat nuk është i pranishëm komunikimi midis dy qarkullimeve (veset valvulare, koarktacioni i aortës), ose është i pranishëm një defekt i thjeshtë në ndarje, i cili për arsye hemodinamike lejon kalimin e gjakut nga anët e majta (me presion më të lartë) në anët e djathta të zemrës (DIA, DIV, duktus Botalli).

Edhe defektet e thjeshta mund të shkaktojnë pasoja të rënda hemodinamike në neonatë. Në fakt, pas lindjes zemra e neonatit ka një kapacitet më të ulët se ajo e të rriturit (rezervë diastolike më të reduktuar, rezervë më të reduktuar të frekuencës, etj.). Prandaj, shumë sëmundje të lindura të zemrës mund të bëhen të dukshme që në lindje, edhe pse kanë shenja atipike. (8)

2.4 VLERËSIMI I APARATIT KARDIOVASKULAR

Në vlerësimin e çdo fëmije që dyshohet të ketë kardiopati kongenitale ka rëndësi marrja e anamnezës dhe ekzaminimi objektiv. Pavarësisht vlerësimit imazherik vlerat e këtyre dy etapave kanë një rëndësi të paçmueshme.

ANAMNEZA

Një anamnezë e mirëfilltë fillon me marrjen e të dhënave rreth periudhës perinatale veçanërisht prezenca e cianozës, detresit respirator apo prematuriteti. Komplikacionet maternale si diabeti gestacional, marrja e medikamenteve teratogjene, lupusi eritematoz sistemik ose abuzimi me substanca narkotike mund të lidhen me prezencën e problemeve kardiake fetale.

Shumë simptoma të insuficiencës kardiake në moshën pediatrike janë specifike për moshën. Në latantë vërehet vështirësi në ushqyerje. Duhet pasur parasysh numri i vakteve dhe sasia e ushqimit që latanti merr, në rastet e prezencës së ndonjë insuficience kardiake fëmija merr sasi më të vogël ushqimi dhe fillon dispnea e djersitja gjatë ushqyerjes. Shenja të tjera janë ato tipike të detresit respirator me polipne, frymëmarrje me flegrave, cianozë dhe tirazh.

Në fëmijët më të mëdhenj, insuficienca kardiake manifestohet me intolerancë kundrejt aktivitetit fizik, lodhen më shpejt se moshatarët, vonesë në rritje ose çrregullime abdominale kronike.

Në mënyrë më të përmbledhur prezenca e një apo më shumë prej këtyre shenjave: cianozë ose zbehje që përkeqësohet gjatë qarjes (kryesisht cianozë periorale), takipne, letargji, djersitje gjatë pirjes, vonesë në rritje, dhimbje e gjoksit tek fëmijët më të mëdhenj, do të bënin çdo pediatër të dyshonte për kardiopati kongenitale. (9)

EKZAMINIMI OBJEKTIV

Duke pasur parasysh këto shenja jospecifike, është e rëndësishme që të bëhet një ekzaminim objektiv sa më i saktë dhe i plotë. Gjatë inspektimit është e nevojshme që t'i kushtohet vëmendje ngjyrës së lëkurës dhe mukozave (cianoza apo zbehja) dhe regjioni prekordial (kardiomegali, ngritja e iktusit, etj.)

Në palpacion duhet vlerësuar zona kardiake prania ose jo e fremitusit, prekja e pulseve arteriale (në rastet e koarktacionit të aortës, pulset femorale janë më të dobëta ose nuk preken në krahasim me ato radiale).

Në auskultacion duhet vlerësuar ritmi dhe intensiteti i toneve kardiake, prania ose jo dhe lokalizimi i zhurmave kardiake. (10)

EKZAMINIMI IMAZHERIK

Natyrisht, ekzaminimi klinik duhet të shoqërohet me diagnostikimin instrumental:

Testet diagnostike më të dobishme për të zbuluar sëmundjet e lindura të zemrës janë:

- Oximetria transkutane (cianozë),
- EKG (ritmi, frekuenca zemrës, çrregullimet e aktivizimit ventrikular, etj.),
- Radiografia torakale (vendosja e madhësia e hijes së zemrës, parenkima dhe vaskularizimi pulmonar),
- Ekokardiograma transtorakale dhe transezofageale,
- Kateterizimi i zemrës,
- Angiografia, tomografia e kompjuterizuar, rezonanca magnetike.

Ekokardiograma transtorakale dhe më rrallë ajo transezofageale, janë ekzaminimet diagnostike joinvazive më të sakta që bëjnë të mundur zbulimin e defekteve të lindura të zemrës.

Me këtë ekzaminim është e mundur të vlerësohet: situsi, pozicioni (levokardia, dekstrokardia), lidhjet viscero-atriale (venat pulmonare, atriumi i majtë, venat kava, atrium i djathtë), konkordanca midis atriumeve dhe ventrikujve, konkordanca midis ventrikujve dhe strukturave arterioze, integriteti i septumeve, anatomia dhe funksioni i aparateve valvulare, funksioni sistolik ventrikular. (11)

Në disa raste është e nevojshme të bëhet kateterizimi i zemrës. Me këtë ekzaminim invaziv bëhet i mundur vlerësimi i saktë i hedhjes kardiake sistemike dhe pulmonare, vlerësimi i madhësisë së shuntit, matja e rezistencave vaskulare sistemike dhe pulmonare, realizimi i ndërhyrjeve paliative përpara se ti nënshtrohen ndërhyrjes kardiokirurgjikale. Ndërsa me anë të injektimit të lëndës së kontrastit, bëhet i mundur vizualizimi direkt i strukturave anatomike të zemrës (dhomat e zemrës, strukturat vaskulare) dhe prania e shunteve. (12)

3 DEFEKTET SEPTALE

3.1 DEFEKTET E SEPTUMIT INTERATRIAL (DIA)

Defekt i septumit interatrial quhet komunikimi në nivel të septumit interatrial që lejon kalimin e gjakut midis dy dhomave të sipërme të zemrës. Shpeshtësia e DIA-s është 1 për 1500 lindje gjallë ose 6-11% të gjithë kardiopative të lindura. Shihet një predominim i gjinisë femërore në krahasim me atë mashkullore në një raport 2/1.
Në varësi të vendndodhjes së defektit në raport me septumin, DIA ndahen në disa tipe:

3.1.1 Foramen Ovale

Foramen ovale është si pasojë e mungesës së fuzionit midis septum primum dhe septum sekundum. Në pjesën më të madhe të rasteve zbulohet rastësisht gjatë një ekzaminimi rutinë. Nuk ka asnjë rëndësi fiziologjike me përjashtim të dy problemeve: mund të jetë rrugë për një embol gazoze paradoksale (nga atriumi i djathtë në anët e majta); mund të jetë shkaku i një shunti djathtas-majtas në disa situata post operatore ku presioni në ventrikulin e djathtë rritet (p.sh. pas ventrikulotomisë së djathtë). Ndiqen në dinamikë rastet që përveç foramen ovale paraqesin defekte të tjera strukturale kardiake si stenozë apo atrezi pulmonare, anomali të valvulës trikuspidale, disfunksion të ventrikulit të djathtë, pasi në këto raste kemi rritje të presionit të atriumit të djathtë, për pasojë kemi shunt djathtas-majtas dhe cianozë. Mbyllja e këtij defekti paraqet rëndësi në adultë me anamnezë pozitive për iktuse tromboembolitike. (8)

3.1.2 DIA Ostium Primum

DIA ostium primum shkaktohet si pasojë e mungesës së zhvillimit të pjesës së poshtme të septum primum. Kjo ndodh si pasojë e defiçitit të zhvillimit të kuzhinetave endokardiake në sensin cefalik të tyre duke krijuar një hapësirë interatriale në pjesën e poshtme të septumit. Ky variant i DIA-s është tipik për kanalin atrioventrikular. Në këto raste flitet për defekte që rrjedhin nga anomali të zhvillimit të septumit të kanalit atrio-ventrikular dhe karakterizohet nga mungesa totale e septumit në pjesën e tij të poshtme, ajo që ndan valvulat atrioventrikulare.

3.1.3 Atriumi Komun

Mungesa totale e zhvillimit të septumit interatrial ose mbivendosja e disa tipeve të DIA-s mund të çojë në konfigurimin e atriumit praktikisht unik.

3.1.4 DIA i Sinusit Venoz të Atriumit të Djathtë

Ky defekt lokalizohet në pjesën më të sipërme të septumit interateial në raport të ngushtë me hyrjen e venës kava superior. Në disa raste vena kava superior shalon mbi septumin interatrial dhe një sasi e konsiderueshme gjaku venoz sistemik kalon në atriumin e majtë por rrallë herë jep cianozë klinikisht të dukshme. Diagnoza në këto raste përcaktohet me anë të ekokardiografisë bidimensionale, transezofageale ose kateterizimit të zemrës.

3.1.5 DIA Ostium Secundum

Është tipi më i shpeshtë i këtyre defekteve, rreth 75% e DIA ose 10% e të gjithë kardiopative të lindura. DIA ostium secundum mund të jetë unik ose multipël (septum i fenestruar) dhe DIA>2cm në diametër janë të shpeshtë në rastet simptomatik. Defekte të mëdha mund të shtrihen poshtë në drejtim të vena kava inferior e sinusin koronar, lart deri vena kava superior. Prevalencë më të shpeshtë kanë femrat në raport 3:1 me meshkujt. Ndonjëherë ky defekt shoqërohet me prolaps të valvulës mitrale apo me anomali të tjera kardiake.

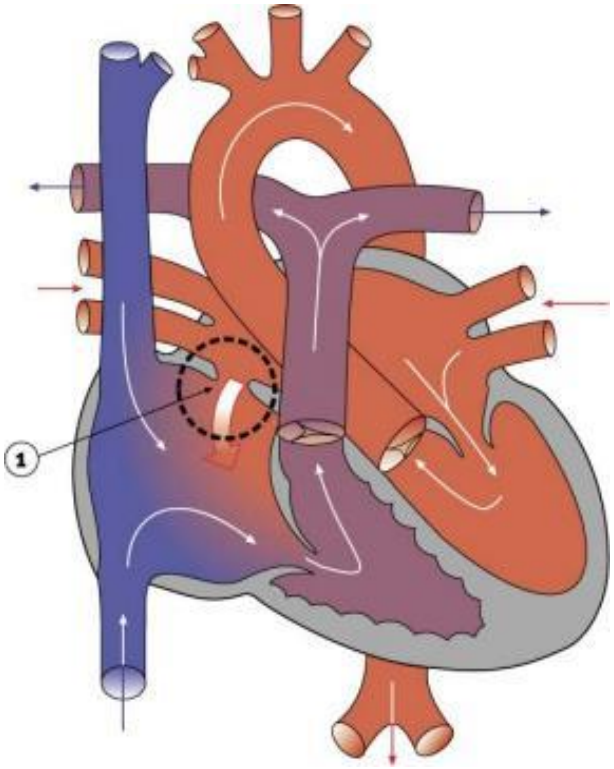

Figura 3.1 Defekt interatrial ostium secundum (III)

3.1.5.1 Fizpatologjia

Shkalla e shuntit majtas-djathtas varet nga madhësia e defektit, nga elasticiteti relativ i të dy ventrikujve, si dhe nga rezistenca vaskulare relative e qarkullimit sistemik dhe pulmonar. Në defektet e mëdha një sasi e konsiderueshme gjaku i oksigjenuar kalon nga atriumi i majtë në atriumin e djathtë. Ky gjak i shtohet sasisë normale të gjakut që vjen nga vena kava superior dhe inferior dhe pompohet nga ventrikuli i djathtë në mushkëri. Në defektet e mëdha raporti i fluksit të gjakut pulmonar me atë sistemik është 2-4/1. Mungesa e shenjave klinike tek latantët me DIA është e lidhur me strukturën e ventrikulit të djathtë në muajt e parë të jetës, ku muret e tij muskularë janë të trashë dhe me volum të ulur, duke kufizuar shuntin majtas-djathtas. Me rritjen e fëmijës rezistenca pulmonare bie, muret e ventrikulit të djathtë hollohen dhe kështu kemi rritjen e shuntit majtas-djathtas nëpërmjet DIA-s. (9)
Fluksi i madh i gjakut në anën e djathtë të zemrës për një kohë të gjatë jep një zmadhim të atriumit dhe ventrikulit të djathtë si dhe zgjerim të arteries pulmonare. Atriumi i majtë mund të jetë i zgjeruar, por ventrikuli i majtë dhe aorta kanë përmasa normale. Në periudhën e fëmijërisë rezistencat në vazat pulmonare jane të ulura, por mund të fillojnë të rriten në moshën adulte. Kjo rritje mundë të sjellë inversionin e shuntit (djathtas-majtas) dhe një cianozë klinikisht të dukshme.

3.1.5.2 Shenjat Klinike

Një fëmijë me DIA OS shpesh është asimptomatik dhe patologjia mund të zbulohet rastësisht në një ekzaminim rutinë. Një DIA OS shumë e madhe ose mungesa e septumit interatrial, shpesh është shkak i dekompensimit kardiak kongjestiv dhe infeksioneve pulmonare të përsëritura. Në këto raste kemi praninë e një cianoze të lehtë, rritje të përmasave të heparit, vonesë në rritje, intolerancë ndaj aktivitetit fizik.
Shenjat auskultative janë: toni i parë normal ose i rritur, dyfishim i tonit të dytë (dyfishim fiks në të gjitha fazat e respiracionit), zhurmë sistolike e hedhjes në arterien pulmonare me intensitet mesatar më mirë e dëgjueshme në margon sternale të majtë superior dhe media. Në nivel të margos sternale të majtë inferiore shpesh mund të dëgjohet sufël mesodiastolik, si pasojë e një volumi më të madh të gjakut që kalon në valvulën trikuspidale. (8)

3.1.5.3 Diagnoza

a) Radiografia e toraksit tregon shkallë të ndryshme të zmadhimit të atriumit dhe ventrikulit të djathtë në varësi nga madhësia e shuntit. Arteria pulmonare është e zmadhuar dhe vaskularizimi pulmonar i shtuar.
b) Elektrokardiograma tregon mbingarkesë diastolike të ventrikulit të djathtë, aksi i QRS mund të jetë normal ose i devijuar djathtas dhe vonesë e përçimit ventrikular të djathtë (veçanërisht një aspekt rsR' në lidhjet prekordiale të djathta).
c) Ekokardiografia është ekzaminimi kryesor për vënien e diagnozës. Lokalizimi dhe madhësia e defektit përcaktohen qartësisht nëpërmjet pamjeve bidimensionale. Shunti konfirmohet nga fluksi doppler pulsant dhe ngjyrat. Mbingarkesa volumore e ventrikulit të djathtë vihet re nga rritja e dimensioneve të ventrikulit të djathtë dhe nga lëvizja paradoksale e septumit interventrikular.
d) Kateterizimi i zemrës është i nevojshëm në rastet kur nuk përcaktohet qartësisht madhësia e shuntit me metoda jo invazive ose kur dyshohet një alteracion vaskular pulmonar. Kateterizimi i zemrës konfirmon praninë e defektit dhe bën të mundur matjen e raportit të shuntit dhe të fluksit pulmonar. (13)

3.1.5.4 Trajtimi

Mbyllja e DIA OS është e këshillueshme për të gjithë pacientet simptomatik, për pacientët asimptomatik që kanë raportin Qp/Qs të paktën 2/1 (raporti Qp/Qs është raporti i fluksit hematik pulmonar me atë sistemik) si dhe për pacientët që kanë zmadhim të ventrikulit të djathtë.
Deri tani ka një konsensus të përgjithshëm mbi mosmbylljen e një DIA OS me dimensione të vogla e shunt minimal majtas-djathtas.
Preferohet korrigjimi mbas moshës 1 vjeç deri para moshës shkollore, pasi mortaliteti kirurgjikal dhe sëmundshmëria janë në mënyrë sinjifikante më të larta në moshën adulte, si dhe aritmia si komplikacion afatgjatë ndodh më shpesh në korrigjimin e defektit në moshë shkollore.

Mënyrat kryesore për korrigjimin e defektit janë dy:

a) *Kirurgjikale*- mund të bëhet ose me sternotomi mediane ose me minitorakotomi dexter submamare. Korrigjimi kirurgjikal bëhet në rastet kur defekti është i madh dhe pozicioni i tij është i vështirë. Rezultatet postkirurgjikale janë shumë të mira. Simptomat dhe përmasat e zemrës kthehen shpejt drejt normës. Mortaliteti është më i ulët se 1%.
b) *Hemodinamika intervencionale*- vendosja e devices (ombrellini) me anë të kateterizimit të zemrës është mënyra tjetër që po gjen përdorim gjithnjë e më shumë kohët e fundit. Në këto raste në të dy anët e defektit duhet të ketë pjesë të septumit ku do të mbështetet devices.

3.1.5.5 Probleme specifike të periudhës postoperatore

- Disfunksioni i nyjes sinoatriale,
- Sindromi postperikardiotomisë (versament perikardial, temperaturë e lartë),
- Defekt rezidual,
- Obstruksion venoz (kryesisht në defektet tip sono venoso ose kaval superior),
- Bllok atrio-ventrikular. (8)

3.2 DEFEKTI I SEPTUMIT ATRIOVENTRIKULAR (KAV/DSAV)

Defekti i septumit atrioventrikular është grupi i sëmundjeve që shfaqen me defekt të septumit dhe anomali e valvulave atrioventrikulare. Gjithashtu mund të përdoret dhe termi "kanal atrioventrikular" ose "defekt i kuzhinetave endokardiale". Anomalitë që përmblidhen nën këtë term paraqesin një spektër anomalish me të njëjtën bazë embriologjike. Një defekt i septumit AV karakterizohet nga valvula AV anormale. Graviteti i anomalive valvulare varion.(14) Në disa raste

defektet e septumit AV janë të lidhura me grada të ndryshme hipoplazie të ventrikujve, njohur ndryshe si defekt i septumit AV me dominancë majtas ose djathtas. Në pjesën më të madhe të rasteve KAV i klasifikojmë: forma parciale dhe komplete.

Në KAV parcial, defekti i septumit atrial, tip ostium primum, është gjithmonë i pranishëm dhe ka dy unaza valvulare, mitrale dhe trikuspidale. Valvula mitrale në shumicën e rasteve është e shoqëruar me kleft. Forma komplete përveç ostium primum ka një defekt të septumit ventrikular tip inlet dhe valvula e përbashkët atrioventrikulare ka një unazë të vetme (fFigura 3.2). Disa klasifikime përshkruajnë dhe dy nëntipe të këtyre dy formave: DSAV tranzitor është nëntip i formës parciale ku përveç defektit ostium primum kemi dhe një defekt të vogël ventrikular që pjesërisht mbyllet nga kordat që e marrin origjinën nga septumi ventrikular.KAV intermediar është nëntip i formës komplete ku dallohen dy orificiume të valvulës atrioventrikulare, një i majtë dhe një i djathtë, pavarësisht se kanë një unazë të vetme. (15)

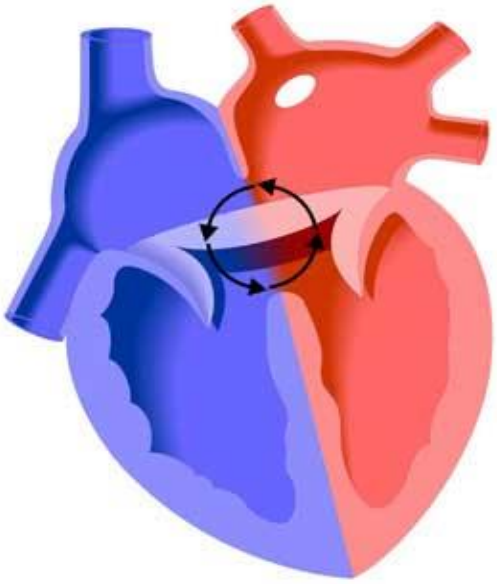

Figura 3.2 Defekt i kanalit atrioventrikular [IV]

3.2.1 Incidenca

Incidenca e KAV është 4-5% e sëmundjeve kongenitale të zemrës ose 0.2 në 1000 lindje të gjallë. Rreth 40-45% e fëmijëve me sindromen Down kanë defekte të lindura në zemër dhe 40% e tyre kanë KAV kryesisht formën komplete. Kjo formë mund të gjendet dhe në pacientët me sindromën e heterotaksis (më shpesh me aspleni se polispleni).

3.2.2 Fizpatologjia

Anomalia bazë në këta pacient me defekt tip ostium primum është lidhja midis një shunti majtas-djathtas nëpërmjet defektit atrial dhe insuficienca mitrale (në disa raste dhe trikuspidale). Shunti në shumicën e rasteve është i moderuar, insuficenca e valvulës mitrale është e lehtë ose e moderuar dhe presioni në arterien pulmonare është ose normal ose pak i rritur, në këto raste siç mund të shihet ngjason me DIA ostium primum. Kurse në rastet e defektit të plotë të septumit AV shunti majtas-djathtas ndodh si në nivel atrial ashtu dhe në nivel ventrikular. Mund të kemi dhe një shunt tjetër drejtpërdrejt nga ventrikuli i majtë në atriumin e djathtë si pasojë e mungesës së septumit AV. Në këto raste është i shpeshtë hipertensioni pulmonar dhe rritja e rezistencave vaskulare pulmonare. Insuficienca valvulare AV rrit ngarkesën volumore në një ose në të dy ventrikujt. Nëse defekti është i madh, mund të zhvillohet dhe një shunt djathtas-majtas si në nivelin atrial dhe në atë ventrikular, duke dhënë kështu cianozë në këta fëmijë. Me kalimin e kohës

zhvillohet një vaskulopati pulmonare progresive duke çuar në një cianozë dhe përkeqësim të simptomave tek këta pacient. (16)

3.2.3 Defekti Septal Atrioventrikular Parcial (KAVP)

3.2.3.1 Patologjia

Në KAVP, unaza mitrale dhe trikuspidale janë të ndara. Forma më e shpeshtë përbëhet nga defekti septal tipi ostium primum dhe klefti i fletës anteriore të valvulës mitrale. Defekti është i gjerë dhe lokalizohet antero-inferiorisht fossa ovale. Valvula mitrale dhe trikuspidale jane të vendosura në të njejtin plan sepse unaza mitrale është e zhvendosur në drejtim të apeksit. Klefti i fletës anteriore të valvulës mitrale është i vendosur në drejtimin e mesit të septumit ventrikular, gjatë buzës antero-inferiore të defektit septal. Ndërsa në rastet e kleftit mitral të izoluar (që nuk shoqërohet me KAV), ky i fundit gjendet në drejtim të anulusit të valvulës së aortës. Orificiumi i valvulës mitrale është triangular, rrallë është elipsoid si në zemrën normale dhe ngjan me imazhin pasqyrë të orificiumit trikuspidal. Shpesh KAV parcial shoqërohet me defekte të tjera si defekti i septumit atrial ostium secundum dhe vena kava superior e majtë që drenon në sinusin koronar.

3.2.3.2 Klinika

Megjithëse pacientët me KAVP mund të jenë asimptomatik deri në moshën adulte, shenjat e rritjes së fluksit pulmonar duken që në fëmijëri. Takipnea, mosshtim i mirë në peshë dhe vonesa në rritje vihet re sidomos në rastet kur defekti është i shoqëruar me regurgitim të moderuar ose të rëndë të valvulës mitrale. Zakonisht këta pacientë i shfaqin simptomat e mësipërme më shpejt se pacientët me defekt të septumit atrial tipi ostium secundum.

Shpesh KAVP jo i komplikuar mund të zbulohet rastësisht pas bërjes së një ekokardiografie për një zhurmë të thjeshtë. Zhurma në këto raste është tipike sistolike dhe dëgjohet më mirë në pjesën e sipërme të majtë të sterniumit, toni i dytë është i ndarë dhe i plotë. Zhurma holosistolike shkaktohet nga regurgitimi mitral dhe dëgjohet më mirë në apeks. (9)

3.2.3.3 Diagnoza

Ekokardiografia dy-dimensionale është ekzaminimi kryesor për diagnozën e KAVP. Ky ekzaminim është veçanërisht i nevojshëm për të përcaktuar morfologjinë e valvulave atrioventrikulare. Në pacientët e mëdhenj ose në pacientët me anomali komplekse një informacion më të detajuar mund të japë dhe ekokardiografia transezofageale.

Në pamjet e ndryshme ekokardiografike shikohen mirë të gjithë komponentët e KAVP: defekti tip ostium primum, vendosja e valvulave atrioventrikulare në një plan, klefti mitral, madhësia e regurgitimit mitral, prania ose jo e defekteve të tjera, etj. (Figura 3.3).

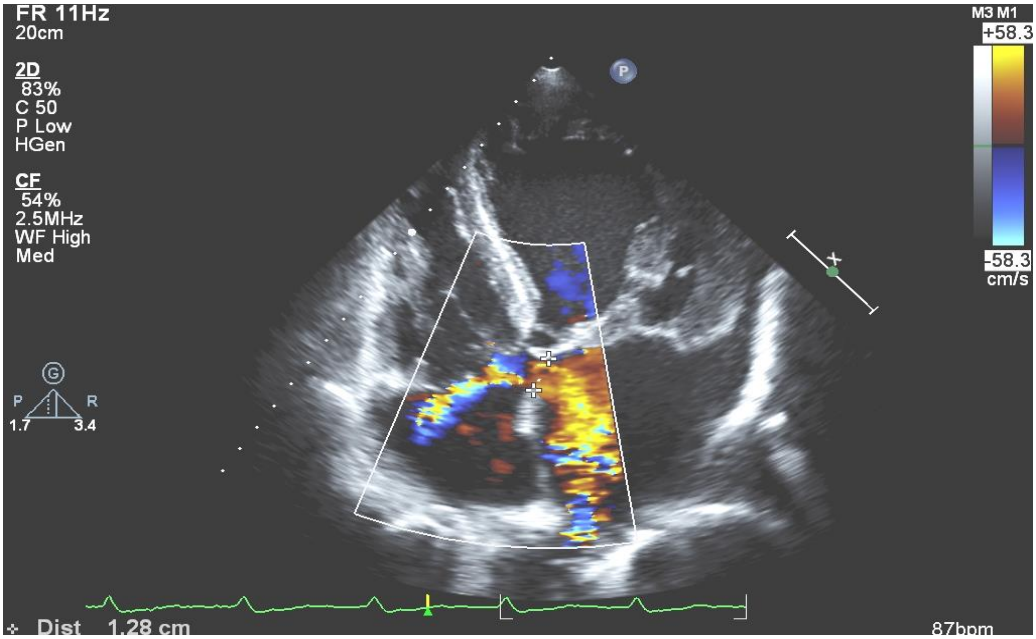

Figura 3.3 Imazhi ekokardiografik në një fëmijë me KAVP (V)

Radiografia në këtë patologji paraqet një zemër të zmadhuar, theksim të vaskularizimit pulmonar. Në disa raste kemi hijen e zmadhimit të atriumit të djathtë ose të majtë në varësi të drejtimit të fluksit të regurgitimit mitral.

Elektrokardiografia dhe elektrofiziologjia. Pozicioni i KAV përcakton vendndodhjen e indit përçues atrioventrikular. Në përputhje me këtë, nyja atrioventrikulare është zhvendosur posteriorisht, afër orificiumit të sinusit koronar dhe tufa e Hisit është zhvendosur inferiorisht gjatë buzës inferior të defektit septal. Zhvendosja e indit përçues atrioventrikular shkakton ndryshime karakteristike elektrokardiografike. Ritmi sinusal është i pranishëm në pjesën më të madhe të pacientëve me KAVP. Zgjatja e intervalit P-R në varësi të moshës së pacientit dhe të frekuencës kardiake, vihet re në 18 deri 70% të rasteve. Ndryshimet në valën P që tregojnë zgjerim të atriumit të djathtë, të majtë ose të të dy atriumeve shihet në 54% të pacientëve. Mbingarkesa volumore e ventrikulit të djathtë jep hipertrofi të tij, jep ndryshime elektrike në lidhjet prekordiale (rsR',RSR') në 84% të rasteve. Në pacientët me regurgitim mitral sinjifikativ mund të shihet prania e hipertrofisë së ventrikulit të majtë (Figura 3.4).(17)

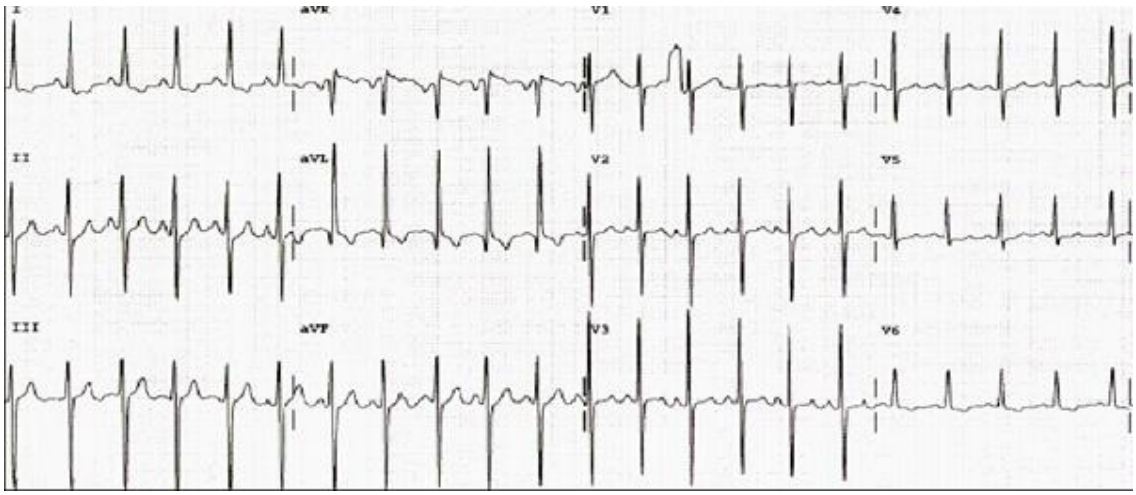

Figura 3.4 EKG në një fëmijë me KAVP (VI)

Kateterizimi i zemrës dhe angiografia.

Këto ekzaminime rrallë përdoren për diagnozën dhe menaxhimin e pacientëve me KAVP. Ekokardiografia përcakton në mënyrë të saktë anatominë dhe fiziologjinë e kësaj patologjie. Në pacientët e rritur kateterizimi i zemrës mund të luaj rol në përcaktimin e shkallës së sëmundjes vaskulare obstruktive të mushkërive. Rritja sinjifikative e rezistencave vaskulare pulmonare është e rrallë te fëmijët.

3.2.3.4 Trajtimi kirurgjikal i KAVP

Objektivi i korigjimit kirurgjikal të kësaj patologjie përfshin mbylljen e defektit që bëhet zakonisht me patch perikardi autolog, duke pasur kujdes të mos dëmtohet indi përçues. Mbyllja e këtij defekti me device transkateterial është e pamundur në këto raste për shkak të afërsisë që ka me valvulat atrioventrikulare. Riparimi i kleftit të valvulës së majtë bëhet me suturë direkte ose me anuloplastik.

Rreziku i vdekshmërisë spitalore pas korigjimit kirurgjikal është rreth 3%. Shkaqe të këtij mortaliteti janë: insuficienca kardiake kongjestive, cianoza, mosha e pacientit më e vogël se 4 vjeç, regurgitimi i moderuar ose i rëndë i valvulës atrioventrikulare të majtë. Rallë herë vihen re aritmi postoperatore si: bradiaritmia, disfunksioni i rëndë i nyjes sinusale deri në bllok të plotë atrioventrikular. Në këto raste është e nevojshme vendosja e pacemaker-it permanent.

3.2.4 Defekti Septal Atrioventrikular Komplet (KAVK)

3.2.4.1 Patologjia

Forma komplete e KAV karakterizohet nga një defekt i madh septal me komponentin atrial dhe ventrikular dhe nga një valvul e përbashkët atrioventrikulare që zë gjithë hapësirën e defektit septal. Defekti septal shtrihet deri në nivelin e pjesës membranoze të septumit ventrikular, e cila është defiçitare ose mungon. Valvula e përbashkët atrioventrikulare përbëhet nga pesë fletë. Fleta posteriore është bashkim i fletës septale trikuspidale me gjysmën e pasme të fletës anteriore të valvulës mitrale. Dy fletët laterale korrespondojnë me fletët posteriore trikuspidale dhe mitrale të zemrës normale. Ana e djathtë e fletës anteriore korrespondon me fletën anteriore trikuspidale. Fleta anteriore e valvules atrioventrikulare korrespondon me gjysmën e sipërme të fletës anteriore të valvulës mitrale. Në varësi nga pozicioni i vendosjes së kësaj flete në raport me ventrikulin e djathtë kemi klasifikimin e KAVK në tre tipe: A, B dhe C.

Tipi A është më i shpeshtë. Në këtë tip fleta anteriore mbështetet plotësisht gjatë buzës antero-superiore të septumit ventrikular. Komunikimi interventrikular është minimal ose mungon. Ky tip është i izoluar (nuk shoqërohet me defekte të tjera) dhe gjendet kryesisht në pacientët me sindromën Down.

Tipi B është më i rallë. Fleta anteriore është e gjerë dhe kalon mbi septumin ventrikular dhe me anë të muskulit papilar mbështetet anash septumit. Komunikimi interventrikular është gjithmonë i pranishëm.

Tipi C karakterizohet gjithashtu nga fleta anteriore e gjerë si në tipin B, por muskuli papilar kapet në murin e lirë të ventrikulit të djathtë. Defekti ventrikular është i madh dhe shpesh shoqërohet dhe me defekte të tjera si: Tetrada Fallot, ventrikuli i djathtë me dy dalje, transpozicion i arterieve të mëdha, sindromi i heterotaksisë, etj.

3.2.4.2 Klinika

Shenjat klinike më të shpeshta janë takipnea dhe vonesë në rritje. Këto shfaqen që muajt e parë të jetës dhe janë pasojë e fluksit të shtuar të gjakut në mushkëri. Fluksi i rritur i gjakut dhe shkalla e regurgitimit çojnë në rritjen graduale të rezistencave pulmonare dhe zhvillimin e sëmundjes obstruktive vaskulare pulmonare. Në rastet kur nuk kemi rezistenca të larta pulmonare atëherë saturimi i gjakut arterial sistemik është i ruajtur dhe nuk shfaqet cianoza. Në ekzaminimin fizik dhe auskultativ kemi: hiperaktivitet prekordial, theksim të tonit të parë, toni i dytë ndryshon me frymëmarjen, zhurmë holosistolike në apeks si pasojë e regurgitmit të valvulës

atrioventrikulare të majtë, zhurmë mezodiastolike në pjesën e poshtme të sterniumit të majtë nga shtimi i fluksit të gjakut në valvulën atrioventrikulare komune. Shpesh të dhënat e ekzaminimit fizik dhe auskultativ në pacientët me KAV komplet janë të ngjashme me ato të KAV parcial ose me defekt ventrikular të pakomplikuar.

3.2.4.3 Diagnoza

Ekokardiografia është një nga ekzaminimet bazë për vlerësimin e KAV komplet. Prerjet ekokardiografike apikale dhe subkostale vlerësojnë në mënyrë të saktë lokalizimin dhe madhësinë e defekteve septale atriale e ventrikulare, praninë ose jo të defekteve të tjera (Figura 3.5). Defekti septal ventrikular vendoset posteriorisht septumit. Pamjet me color doppler ndihmojnë për të përcaktuar madhësinë e shuntit, rëndësinë e regurgitimit të valvulës atrioventrikulare dhe derdhjen e venave pulmonare. Derdhja jonormale e venave pulmonare shoqëron shpesh KAV komplet. Ekokardiografia përcakton në mënyrë të saktë madhësinë e secilit ventrikul. Në këtë patologji ndodh shpesh që të kemi hipoplazi relative të njëri nga ventrikujt (forma e disbalancuar). Kur ka hipoplazi të ventrikulit të majtë (predominon ventrikuli i djathtë), kjo mund të shoqërohet me hipoplazi të harkut të aortës ose koarktacion të saj. Ndërsa hipoplazia e ventrikulit të djathtë mund të shoqërohet me stenozë ose atrezi të valvulës pulmonare.

Figura 3.5 Imazhi ekokardiografik (eko kardiake Doppler) i një fëmije me KAV komplet [VII]

Radiografia në KAV komplet paraqet zmadhim të hijes së zemrës. Zmadhimi i atriumit të majtë ose të djathtë shoqërohet me rritje të hijes së zemrës në zonat respektive. Gjithashtu arteria pulmonare mund të jetë prominente si dhe shtimi i vaskularizimit pulmonar.

Elektrokardiografia. Disa pacientë kanë zgjatje të intervalit P-R. Disa studime elektrofiziologjike intrakardiake kanë vënë në dukje rritje të përçueshmërisë intra-atriale ose zgjatim të saj në nyjen atrioventrikulare që krijon bllokun atrioventrikular të gradës së parë. Aksi QRS në planin frontal varion midis -60 dhe -135 gradë. Dy të tretat e pacientëve, në lidhjen V1 paraqesin format rsR, RSR' ose Rr' dhe pjesa tjetër formën qR. Të gjitha këto sugjerojnë për hipertrofi të ventrikulit të djathtë dhe rrallë herë të ventrikulit të majtë (Figura 3.6).

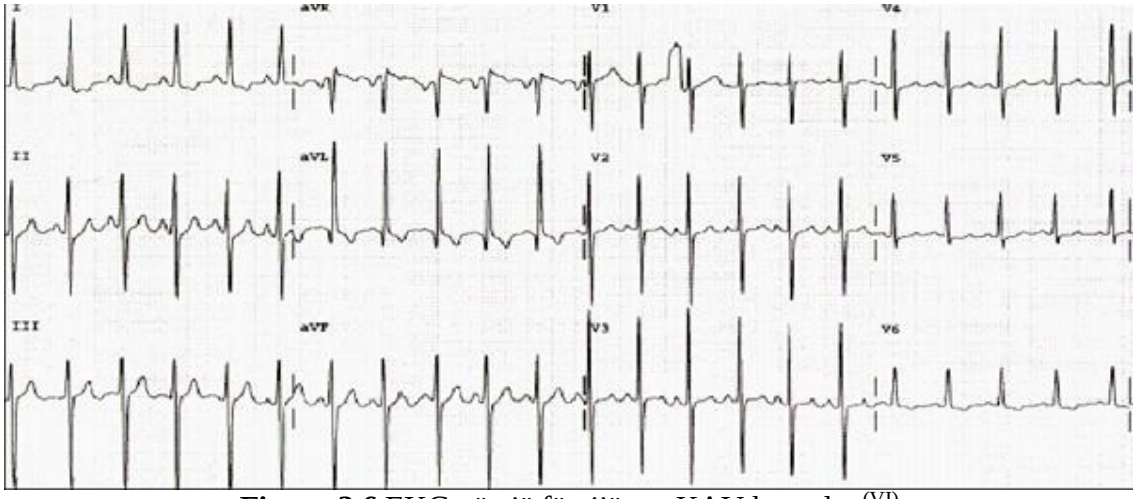

Figura 3.6 EKG në një fëmijë me KAV komplet [VI]

Kateterizmi i zemrës dhe angiografia përdoren rrallë në pacientët me KAVK. Në fëmijët më të rritur, kur dyshohet për vaskulopati pulmonare obstruktive, ky ekzaminim është i nevojshëm për të përcaktuar rezistencat vaskulare pulmonare. Në disa raste kemi praninë e vaskulopatisë pulmonare obstruktive të rëndë (rezistencat vaskulare pulmonare >10 U·m²) në moshën nën 1 vjeç.

Gjatë kateterizimit të zemrës, vlerësohet saturimi i oksigjenit në atriumin dhe ventrikulin e djathtë. Presioni sistolik në arterien pulmonare mund të jetë afërsisht ose i barabartë me atë sistemik. Rritja e fluksit të gjakut është si pasojë e shuntit majtas-djathtas si në nivel atrial, ashtu edhe ventrikular. Nga madhësia e këtij shunti varet dhe rritja e rezistencave vaskulare pulmonare. Ndryshimet hemodinamike në pacientët me KAVK shkaktohen edhe nga madhësia e regurgitimit të valvulës atrioventrikulare komune. Angiografia është e nevojshme për të vënë në dukje deformimin e fluksit të daljes së ventrikulit të majtë për në aortë (gooseneck) dhe madhësinë e regurgitimit të valvulës atrioventrikulare komune.(9)

3.2.4.4 Trajtimi kirurgjikal i KAV komplet.

Korrigjimi kirurgjikal i KAV komplet duhet të bëhet shumë më shpejt se ai i KAV parcial. Korrigjimi i KAVK duhet të bëhet përpara brenda 6 mujorit të parë të jetës sidomos në fëmijët që kanë vonesë në rritje dhe përpara se të zhvillohet vaskulopatia pulmonare obstruktive irreversibile.

Për fëmijët simptomatik korrigjimi klasik i kësaj patologjie bëhet në dy faza: faza e parë është paliative, bendazhi i arteries pulmonare dhe më vonë faza e dytë që është korigjimi komplet i defektit. Në kohët e sotme shumë qendra preferojnë korrigjimin komplet të defektit në muajt e parë të jetës duke shmangur korrigjimin paliativ.

Objektivi i korrigjimit kirurgjikal synon mbylljen e defektit interatrial dhe interventrikular, formimin e dy valvulave atrioventrikulare të ndara dhe funksionale. Teknika e këtij korrigjimi bazohet në vendosjen e nje petchi të përbashkët ose dy të veçantë (atrial dhe ventrikular) për mbylljen e DIA dhe DIV dhe rikonstruktimin e valvulës atrioventrikulare të majtë. Komplikacionet post operatore janë: mortaliteti (varion 5-10%), regurgitimi i rëndësishëm i valvulës atrioventrikulare të majtë, disfunksioni i nyjes sinusale, bllok i plotë atrioventrikular, etj. (18)

3.3 DEFEKTI I SEPTUMIT VENTRIKULAR (DIV/DSV)

3.3.1 Incidenca

DIV përbëjnë rreth 20% të sëmundjeve të lindura të zemrës. Incidenca e DIV është 1.5 deri 3.5 për 1000 lindje në term dhe 4.5 deri 7 për 1000 lindje prematurë. Ky defekt është lehtësisht më i shpeshtë tek femrat (56%) se tek meshkujt (44%). DIV është defekti më i shpeshtë në disa sindroma kromozomike si: trizomia 13, 18 dhe 21. Megjithatë pjesa më e madhe e DIV (>95%) nuk janë të shoqëruar me çregullime kromozomike. (9)

3.3.2 Patologjia

Septumi interventrikular anatomikisht përbëhet nga katër pjesë:

1. Perimembranoz
2. Trabekular
3. inlet
4. infundibular.

Në varësi të vendndodhjes së defektit kemi klasifikimin si më poshtë:

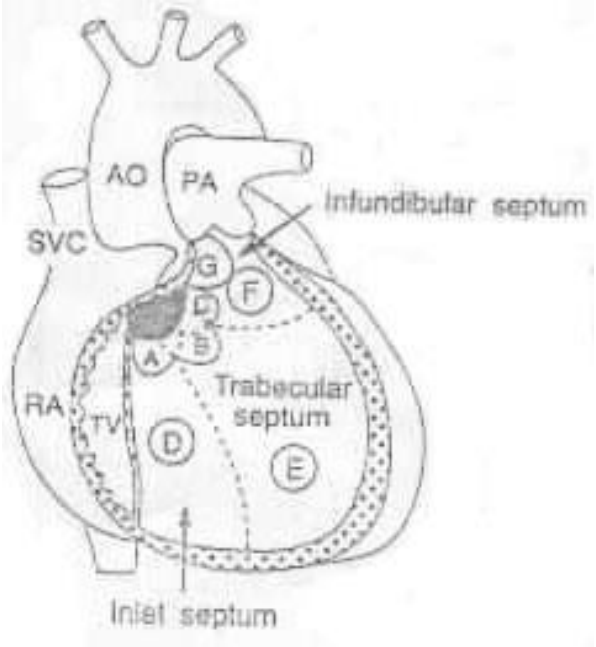

Figura 3.7 Defekti interventrikular, forma perimembranoze (VIII)

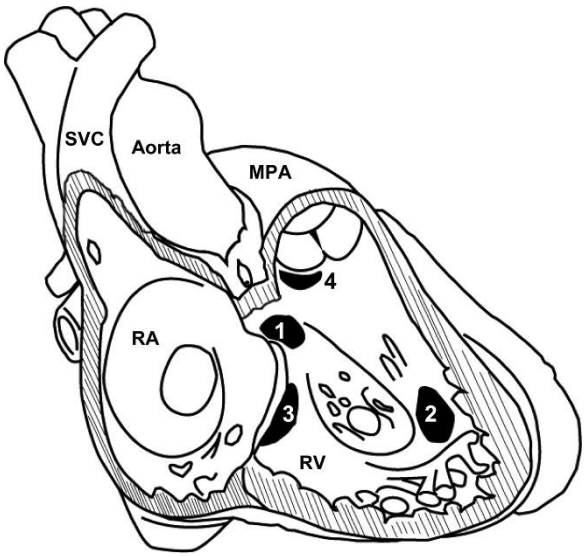

Figura 3.8 Defekti interventrikular, forma muskulare (IX)

1. *Perimembranoz* - është defekti më i shpeshtë, rreth 80% të DIV, shtrihet deri në fillimin e pjesës muskulare, inlet ose infandibulare të septumit(Figura 3.7).
2. *Muskular* - përbën rreth 5-20% e DSV (Figura 3.8), ndahet në disa nëntipe:
   a) Central, në këtë rast defekti është i vendosur në pjesën qendërore të septumit, fillon me një hapje në ventrikulin e majtë dhe mbaron me disa hapje në ventrikulin e djathtë.

b) Apikal, ky defekt vendoset në pjesën më distale të septumit ventrikular, është më shpesh në trajtë kanali me një hapje si në ventrikulin e majtë ashtu dhe në të djathtin.
c) Marginal, ky defekt vendoset më shpesh në buzët e septumit që lidhen me ventrikujt.
d) Septumi "swiss cheese", prania e disa defekteve muskulare njëkohësisht.

3. *Infundibular* - përbën rreth 5-7% e defekteve septale ventrikulare dhe është i lokalizuar nën valvulën pulmonare. Njihet dhe me emrat si; outlet, suprakristal, konal, subpulmonar, etj. (Figura 3.7).
4. *Inlet* - përbën 5-8% të defekteve septale ventrikulare, ka vendosje posteriore dhe inferior në lidhje me defektin perimembranoz (Figura 3.8).(19)

3.3.3 Fiziologjia

Ndryshimet fiziologjike që ndodhin në të sëmurët me DIV përcaktohen kryesisht nga madhësia e defektit. DIV i vogël konsiderohet ai defekt madhësia e të cilit nuk e kalon një të tretën e madhësisë së rrënjës së aortës (sipas klasifikimit Roger's). Në këtë rast shunti i gjakut majtas-djathtas është i vogël, presioni sistolik i ventrikulit të djathtë normal dhe si rjedhojë puna ventrikulare është normale. DIV me madhësi mesatare ose të moderuar janë ato defekte diametri i të cilëve është sa gjysma e diametrit të rrënjës së aortës dhe diferenca e presionit sistolik midis ventrikulit të majtë e të djathtë është ≥20 mmHg. Në këto defekte shunti i gjakut majtas-djathtas është mesatar ose i rritur dhe shoqërohet me mbingarkesë volumore të atriumit dhe ventrikulit të majtë. Kjo shkakton hipertrofi të ventrikulit të majtë dhe një rritje të lehtë të presionit sistolik të ventrikulit të djathtë. DIV konsiderohet i madh kur diametri i tij i afrohet diametrit të rrenjës së aortës. Si pasojë e karakterit jorestriktiv të defektit, qarkullimi pulmonar është i ekspozuar kundrejt forcës hedhëse të të dy ventrikujve. Në fëmijët me DIV të madh, muajt e parë të jetës vihet re rënie e rezistencave pulmonare dhe si pasojë kemi rritjen e shuntit majtas-djathtas. Rritja e volumit të gjakut që rikthehet në anën e majtë të zemrës çon në zgjerimin e atriumit dhe ventrikulit të majtë. Si pasojë e kësaj mbingarkese volumore kemi shfaqjen e insuficiencës kardiake kongjestive midis javës së 2-8 të jetës. Mekanizmat kompensatore që bëjnë të mundur përshtatjen e këtyre fëmijëve me mbingarkesën volumore jane: efekti Frank-Starling, rritja e stimulimit simpatik të zemrës dhe hipertrofia e miokardit. Zhvillimi i shpejtë i hipertrofisë së miokardit është një nga faktorët madhor të aftësisë kompensatore që kanë fëmijët me DIV të gjerë. Fluksi i tepërt i gjakut mund të shoqërohet me dëmtime vazale kryesisht në fëmijët me DIV të mëdha të pakorrigjuar. Dëmtimet kronike rezultojnë në dobësimin e adventicies, hipertrofinë e medias dhe dëmtimin e intimës. Këto shkaktojnë sëmundjen pulmonare vaskulare obstruktive dhe hipertension pulmonar. (20)

3.3.4 Klinika

Në fëmijët më DIV të vogël, zhurma zakonisht dëgjohet në javën e 1 deri në të 6-të, periudhë në të cilën fëmija kryen kontrollet rutinë. Megjithatë zhurma mund të dëgjohet që ditët e para të jetës shoqëruar me rënie të shpejtë të rezistencave vaskulare pulmonare. Në defektet e vegjël, dekursi klinik është beninj gjatë fëmijërisë, parametrat kryesorë të rritjes dhe zhvillimit janë normal. Rreziku i vetëm është endokarditi i cili është i rrallë në moshën nën 2 vjeç. Në përputhje me ndryshimet e lehta hemodinamike që kanë defektet e vogla septale, këto fëmijë paraqiten të shëndetshëm. Gjatë palpimit aktiviteti prekordial është normal. Dridhjet (thrill) palpohen në pjesën e poshtme të buzës së majtë të sterniumit dhe shoqërohen me zhurmë sistolike të gradës IV-VI. Zhurma mund të përhapet edhe në buzën e djathtë të sternumit. Në fëmijët me DIV të tipit infundibular, dridhjet dhe zhurma janë maksimale në hapësirën e dytë interkostale të majtë ose në zonën suprasternale. Fëmijët me DIV mesatar dhe të madh shfaqin simptoma herët që në javën e dytë të jetës. Shenjat fillestare janë: takipneja me rritje të efortit respirator, shtim të djersitjes si pasojë e rritjes së tonusit simpatik dhe lodhje gjatë ushqimit. Këto shenja vihen re më shpejt në fëmijët prematurë se ato të lindur në term. Në mungesë të infeksionit, ndryshimet kardiovaskulare

shkaktojnë në mushkëri edemë pulmonare të shkallës mesatare me rritje të presionit venoz pulmonar dhe ulje të kompliancës pulmonare. Në fëmijët me shunt të madh të gjakut majtas-djathtas si pasojë e DIV, dispneja mund të vihet re kur presioni mesatar në atriumin e majtë është më i ulët se 15mmHg. Këta fëmijë mund të kenë gjatësi normale por peshë të ulët.

Aktiviteti prekordial është i shtuar dhe shtrihet në të dy fushat ventrikulare, të djathtë (parasternale) dhe të majtë (apikale). Hiperaktiviteti prekordial bëhet më i shprehur si pasojë e rritjes së volumit të gjakut në anën e majtë të zemrës. Në fëmijët mbi 4 muajsh ana e përparme e majtë e toraksit duket më e bombuar.

Në defektet me madhësi të vogël dhe të mesme, zhurma kardiake shoqërohet me dridhje të lehtë (thrill) dhe sipas klasifikimit është e tipit S1 holosistolike dhe e theksuar. Zgjatja dhe karakteri i zhurmës tregon për presion të lartë midis dy anëve të defektit. Toni i tretë me zhurmë të hershme mezodiastolike dëgjohet në apeks dhe është karakteristike kur fluksi i gjakut pulmonar është sa dyfishi apo më shumë se ai sistemik. Në defektet e vogla kjo zhurmë dëgjohet më mirë në pjesën e poshtme të majtë të sternumit. Toni i dytë është i qartë dhe ndryshon lehtësisht me frymëmarjen. Intensiteti i komponentit pulmonar të këtij toni është normal ose lehtësisht i rritur.

Zhurma S1 holosistolike në defektet e mëdha është maksimale në buzën e majtë të sternumit, zakonisht duke u zbehur dhe zhduket në fund të sistolës para mbylljes së valvulës së aortës.

Gjatë muajve të parë të jetës, cianoza është e vështirë të evidentohet gjatë ekzaminimit fizik. Në veçanti, cianoza në javët e para të jetës është shpesh tranzitore ose pasojë e sëmundjeve të tjera. Prania e saj që në lindje tregon për sëmundje më të komplikuara sesa një DIV të izoluar. Megjithatë, prania e cianozës pas vitit të parë të jetës, sugjeron për invertimin e shuntit nga e djathta në të majtë si pasojë e sëmundjes vaskulare pulmonare obstruktive ose zhvilimit të stenozës pulmonare të shprehur. Prania e rezistencave vaskulare pulmonare të rritura në pacientët më DIV të madh bëhet më evidente në fëmijët më të rritur në moshë. Në këto raste cianoza është e pranishme edhe në qetësi. Kjo dukuri është e rrallë në fëmijët deri në 3 vjeç dhe më e shpeshtë në adoleshencë dhe rini. Zhurma sistolike është e shkurtër ose mund të mos dëgjohet. Tërësia e këtyre ndryshimeve njihet me emrin sindromi Eisenmenger , i cili karakterizohet nga prania e DIV me rezistenca vaskulare pulmonare të rritura dhe predominim të shuntit djathtas-majtas. (9)

3.3.5 Diagnoza

Elektrokardiograma (EKG) në DIV të vogël është normale. Megjithatë në disa pacientë kemi praninë e rsR' në V1, V4 ose devijim të aksit majtas.

Pacientët me DIV të mesëm kanë shunt majtas-djathtas të mesëm ose të madh me mbingarkesë volumore të ventrikulit të majtë dhe kjo shkakton hipertrofi të ventrikulit të majtë ose të të dy ventrikujve (Fig.10). Hipertrofia e ventrikulit të majtë është e pranishme në lidhjet V1 ose V2 me rsR'. (21)

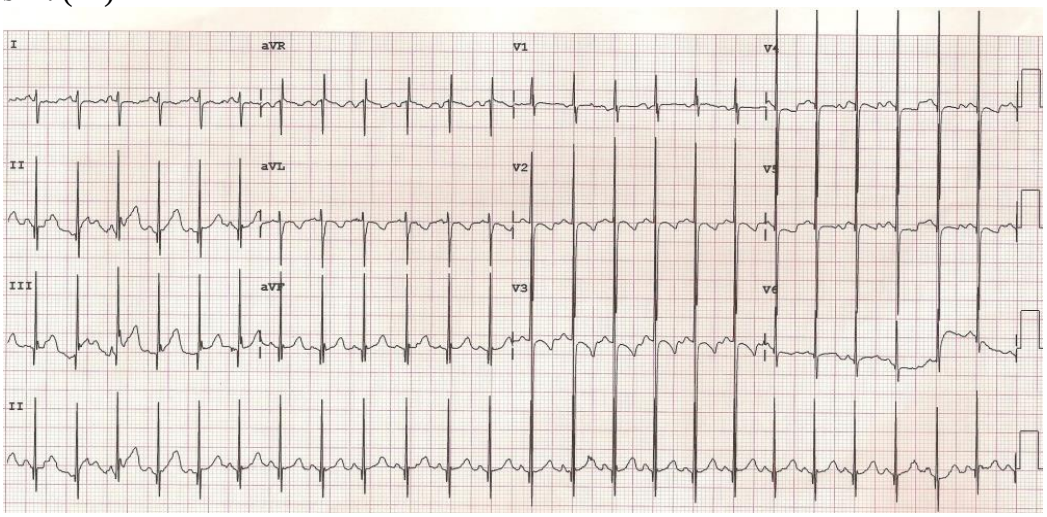

Figura 3.9 EKG e një fëmije me DIV (VI)

Në pacientët me fluks të shtuar të gjakut pulmonar kemi zgjerim të atriumit të majtë që manifestohet në EKG me valën P bifazike në lidhjet I, aVR dhe V6. Kur kemi praninë e hipertrofisë të të dy ventrikujve në lidhjet V1 vihet re kompleksi rsR'

Në pacientët me DIV të madh dhe rritje të rezistencave pulmonare shpesh nuk është e pranishme hipertrofia e ventrikulit të majtë apo zgjerimi i atriumit të majtë. Hipertrofia e ventrikulit të djathtë shfaqet në EKG me QRS normal në V1 dhe vala S mungon ose është e vogël, ndërsa në V6, vala P është normale dhe vala S e thellë.

Radiografia e toraksit në fëmijët me DIV të vogël tregon përmasa normale të zemrës dhe vaskularizim pulmonar normal. Në fëmijët me DIV të mësëm dhe të gjerë, radiografia tregon një zmadhim të hijes së zemrës dhe theksim të vaskularizimit pulmonar. Zmadhimi i hijes së zemrës është më i shprehur në pjesën e poshtme, majtas të toraksit si pasojë e zmadhimit të ventrikulit të majtë. Vizatimi pulmonar është më i shtuar si në pjesën centrale ashtu dhe në atë periferike të të dy mushkërive dhe segmenti i trungut pulmonar është proeminent. Zmadhimi i atriumit të majtë vihet re në radiografinë laterale mbas pirjes nga goja të një sasie të vogël lëndë kontrasti. Zmadhimi ose hipertrofia e ventrikulit të djathtë zakonisht manifestohet me zhvendosje posteriorisht dhe majtas të majës së zemrës. Në fëmijët me DIV të gjerë dhe rezistenca vaskulare të rritura zakonisht hija e zemrës është normale, ndërsa vaskularizimi pulmonar është më i varfër kryesisht në pjesët periferike të të dy fushave pulmonare (Figura 3.10). (22)

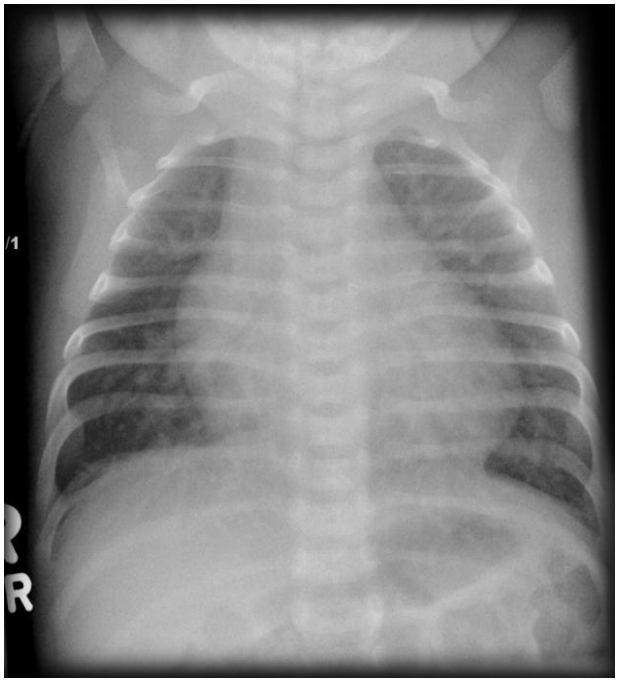

Figura 3.10 Radiografia e një fëmije me DIV, (dallohet vaskularizimi më i varfër i fushave pulmonare periferike dhe përmasat normale të zemrës) (X)

Ekokardiografia bidimensionale (ETT) e shoqëruar me color Doppler është ekzaminim i domosdoshëm për përcaktimin e vendndodhjes dhe madhësinë e të gjithë tipeve të defekteve septale ventrikulare. Doppleri mund të japë informacione të sakta për presionin sistolik në ventrikulin e djathtë, arterien pulmonare si edhe diferencën e presioneve midis dy ventrikujve. Matja e diametrit të atriumit dhe ventrikulit të majtë jep një informacion të përafërt për madhësinë e shuntit të gjakut.

Madhësia e DIV matet në imazhet dydimensionale dhe zakonisht bëhet krahësimi me madhësinë e unazës së aortës. Defektet me madhësi afërsisht sa madhësia e unazës së aortës konsiderohen defekte të mëdha, ato me madhësi sa 1/3 deri 2/3 e aortës konsiderohen të mesëm dhe defektet më të vegjël se 1/3 e aortës konsiderohen të vegjël.

Vendndodhja e DIV përcaktohet nga analiza e planeve imazherike që bëjnë të mundur vizualizimin e tij. Në pamjet ekokardiografike parasternale "long-axis" të majtë shikohet dalja e aortës dhe pjesa e përparme e septumit interventrikular. Në këtë projeksion duket pjesa më e madhe e DIV perimembronoze të gjëra dhe në disa raste mbulimi i tyre nga indi aneurizmatik, defektet subaortike tipike si në rastet e tetradës Fallot dhe defektet muskulare ose trabekulare të vendosura në pjesën e përparme të septumit. Në pamjet ekokardiografike "short-axis" të majtë shihen valvulat semilunare dhe në këtë nivel duken defektet e tipit infundibular (outlet). Këto defekte shihen dhe në pamjet subkostale. Defektet e vendosura në pjesën posteriore ose "inlet" të septumit interventrikular duken në pamjet ekokardiografike "four-chamber". Defektet e mëdha mund të shikohen në pamjet shumëplanëshe. (Figura 3.11) dhe (Figura 3.12).(23)

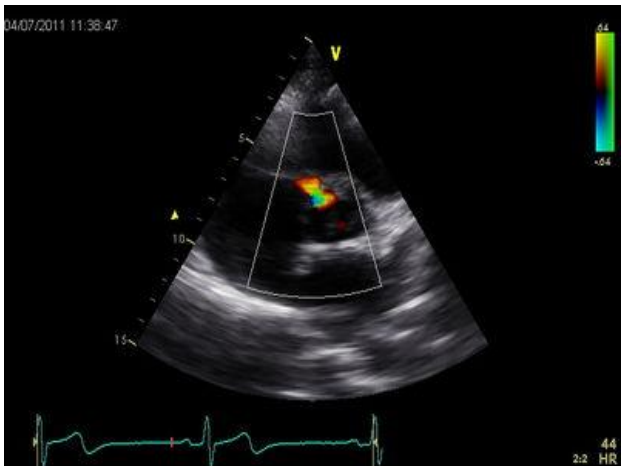

Figura 3.11 Imazhi ekokardiografik me eko Doppler i një fëmije me DIV (XI)

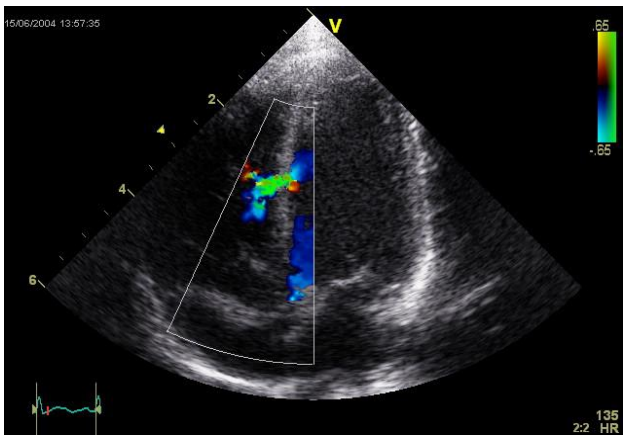

Figura 3.12 Imazhi ekokadiografik i një fëmije me DIV (XII)

Ekokardiografia transezofageale (ETE) përdoret gjerësisht në sallat operatore për të bërë vlerësimin e korrigjimit të defekteve ose në sallat e hemodinamikës kur korrigjimi i DIV bëhet me anë të kateterizimit intervencional. Kjo metodë përdoret edhe në rastet kur nevojitet një vlerësim më i saktë i defektit perimembranoz ose subaortik i shoqëruar me insuficiencë të aortës (prolaps kuspidal).

Ekokardiografia tredimensionale përdoret aktualisht për përcaktimin e saktë të anatomisë së DIV. Kjo teknikë përdoret edhe në ato raste kur madhësia e defektit e përcaktuar me eko dydimensionale nuk përputhet me shenjat klinike të pacientit.

Rezonanca magnetike përdoret në ato raste kur përcaktimi i DIV është i vështirë me teknikat e mësipërme (dritare jo e mirë ekokardiografike, pamundësi për të realizuar ETE, etj.) si dhe për përcaktimin morfologjik dhe volumor të ventrikujve. (24)

Kateterizimi i zemrës (KZ) bëhet për të dokumentuar numrin e defekteve, vlerësimin e madhësisë së shuntit, llogaritjen e rezistencave vaskulare pulmonare, llogaritjen e ngarkesës së punës së dy ventrikujve, praninë ose jo të anomalive të tjera bashkëshoqëruese. Të gjitha këto të dhëna i shërbejnë kirurgut ose kardiologut interventist për të krijuar një pamje të qartë anatomike të lokalizimit të defektit në pacientët që kanë nevojë për ndërhyrje.

Kjo procedurë realizohet kur sigurimi i të dhënave të mësipërme nuk është i mundur me mjetet e tjera joinvazive. Kateterizimi i zemrës nuk është i nevojshëm në rastet e defekteve të vogla septale.

Kateterizimi i zemrës jep të dhëna shumë të domosdoshme në dy grupe pacientësh me DIV:

a) në fëmijët me DIV dhe praninë e një shunti të madh majtas-djathtas ose insuficiencë kardiake,
b) në pacientët me DIV me shunt të moderuar ose të vogël majtas-djathtas, por vihet re prania e rezistencave vaskulare pulmonare të ritura.

Megjithatë, me avancimin e teknikave imazherike joinvazive, në disa pacientë mund të evitohet bërja e KZ.

Me anë të kateterizimit të anës së djathtë dhe të majtë të zemrës përcaktohen saturimet dhe presionet e gjakut në zonat respektive. Nëpërmjet këtyre vlerave bëhet vlerësimi i madhësisë së shuntit dhe i rezistencave vaskulare pulmonare. Gjithashtu në sallën e hemodinamikës kryhen dhe teste të ndryshme me anë të të cilave arihet në përfundimin nëse pacienti reagon ose jo ndaj vazodilatatorëve pulmonar. (25)

4 STUDIMI

4.1 METODOLOGJIA

QËLLIMI

- Paraqitja e rasteve të diagnostikuara me kardiopati kongenitale septale (DIA, KAV, DIV).
- Përpilimi i një protokolli me indekset ekokardiografik dhe klinik që të përcaktojë kohën dhe mënyrën e duhur të trajtimit (kirurgjikal apo medikamentoze) tek këta pacient.

OBJEKTIVAT

- Mbledhja e rasteve me kardiopati kongenitale septale për vitet 2010-2014.
- Paraqitja e shenjave klinike prezantuese të rasteve dhe bashkëshoqërimi me patologji të tjera.
- Diagnostikimi dhe trajtimi i këtyre pacientëve.
- Ndekja postoperatore.
- Krahasimi i shenjave klinike pre dhe post operatore.
- Krahasimi i variablave ekokardiografik pre dhe post operatore.

MATERIALI DHE METODA

Ky studim është një studim prospektiv i kryer në shërbimin e Pediatrisë së Përgjithshme, reparti i Kardiopediatrisë, për periudhën kohore 2010-2014. Të gjitha rastet janë diagnostikuar në këtë shërbim, një pjesë e rasteve janë referuar nga mjeku pediatër i familjes dhe një pjesë tjetër nga shërbimet si Urgjenca e Pediatrisë, Neonatologjia ose pavionet e tjera të Pediatrisë në QSUNT Tiranë. Duhet pasur parasysh që në shërbimin tonë referohen raste dhe nga spitalet e rretheve, raste këto të përfshira në këtë studim.

LIMITET E STUDIMIT

- Në këtë studim nuk janë përfshirë të gjitha rastet me kardiopati kongenitale, studimi është fokusuar në rastet me defekte septale si DIA, DIV, KAV.
- Në këtë studim paraqiten vetëm rastet ku defektet janë korrigjuar me metodën kirurgjikale.
- Pavarësisht mbledhjes së rasteve, mendohet se kemi humbje të tyre, pasi një pjesë e rasteve mund të mos i jenë referuar shërbimit tonë.
- Limite në ndjekjen postoperatore të rasteve të operuar.

ANALIZA STATISTIKORE

Të gjitha të dhënat e mbledhura u sistemuan në programin Microsoft-Excel, nga ku më pas u eksportuan në SPSS (Statistical Package for Social Sciences) 20.0, program në të cilin u realizua e gjithë analiza statistikore.

Procedurat dhe teknikat statistikore të aplikuara në analizën e të dhënave të këtij studimi përshkruhen me hollësi më poshtë:

- Për të gjitha variablet (ndryshorët) kategorike (nominale përfshi shkallën binare/dikotomike dhe ordinale), u llogaritën numrat absolutë dhe përqindjet përkatëse.

- Për të gjitha variablet numerike, kur të dhënat që i nënshtroheshin shpërndarjes normale, u llogaritën mesataret aritmetike dhe deviacionet standarte përkatëse.
- Diferancat mes grupeve për variable diskretë, të dhënat *joparametrike*, u kryen me anë të testit Hi-katror.

Paraqitja e të dhënave u realizua përmes tabelave dhe grafikëve të tipeve të ndryshme.
U konsideruan sinjifikante vlerat $p \leq 0.05$.

Variabet e përfshirë në analizë:
Mosha e diagnostikimit në vite - në analizën e të dhënave u konsiderua si një variabël sasior i vazhdueshëm.
Mosha e diagnostikimit në vite - në analizën e të dhënave u konsiderua si një variabël sasior i vazhdueshëm.
Pesha në momentin e interventit (në kg) - në analizën e të dhënave u konsiderua si një variabël sasior I vazhdueshëm.
Madhësia e DIA, **DIV dhe KAV** (në mm) - në analizën e të dhënave u konsiderua si një variabël sasior i vazhdueshëm.
Gjinia - në analizën e të dhënave u konsiderua si një variabël binar (mashkull vs femër)
Hiperfluks pulmonar - në analizën e të dhënave u konsiderua si një variabël binar (po vs jo).
Zmadhim i kaviteteve të djathta - në analizën e të dhënave u konsiderua si një variabël binar (po vs jo).
Lloji i interventit - në analizën e të dhënave u konsiderua si një variabël cilësor, nominal.
Vonesë në rritje - në analizën e të dhënave u konsiderua si një variabël binar (po vs jo).
Infeksione rekurente respiratore - në analizën e të dhënave u konsiderua si një variabël binar (po vs jo).
Çrregullim ritmi - në analizën e të dhënave u konsiderua si një variabël binar (po vs jo).
Prania e zhurmave kardiake - në analizën e të dhënave u konsiderua si një variabël binar (po vs jo).
Fraksioni i Shkurtimit FS (në %) - në analizën e të dhënave u konsiderua si një variabël sasior i vazhdueshëm.
Terapia preoperatore - në analizën e të dhënave u konsiderua si një variabël binar (po vs jo).
Prania e komplikacioneve - në analizën e të dhënave u konsiderua si një variabël binar (po vs jo).
Anomali bashkëshoqëruese - në analizën e të dhënave u konsiderua si një variabël binar (po vs jo).
Vdekje - në analizën e të dhënave u konsiderua si një variabël binar (po vs jo).

Në këtë studim në total janë 145 raste (50 raste me DIA, 66 raste me DIV, 29 raste me KAV).

4.2 REZULTATET

4.2.1 DEFEKTI INTERATRIAL

Nga viti 2010 deri në vitin 2014 u diagnostikuan në total 50 raste me DIA. Ky studim përfshin vetëm rastet me DIA os secundum.
Shpërndarja e rasteve për vitet 2012-2014 ka qenë e ngjashme, vihet re një numër më i madh i rasteve në vitin 2014, ndërsa në vitin 2012 ka një numër më të vogël të rasteve të diagnostikuar me DIA os secundum (Tabela 4.1).

Tabela 4.1 Paraqitja e rasteve me DIA e shpërndarë në vite

Viti	Numri i rasteve	Përqindja
2010	7	14%
2011	12	24%
2012	4	8%
2013	12	24%
2014	15	30%
Total	*50*	*100%*

Grafikisht këto të dhëna paraqiten si më poshtë (Figura 4.1).

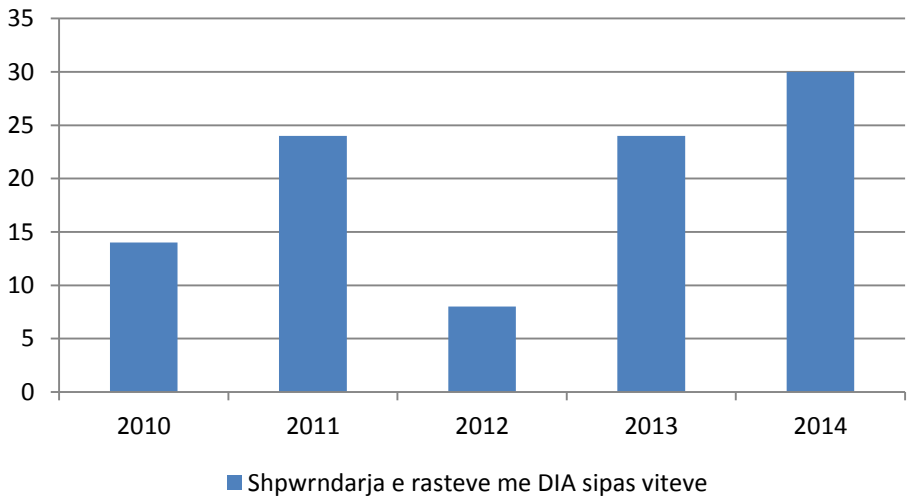

Figura 4.1 Shpërndarja e rasteve me DIA në vite

Shpërndarja sipas gjinisë e rasteve me DIA rezulton si më poshtë (Tabela 4.2).

Tabela 4.2 Shpërndarja e rasteve me DIA sipas gjinisë

Gjinia	Numri i rasteve	Përqindja
F	28	56%
M	22	44%
Total	*50*	*100%*

Grafikisht paraqiten si më poshtë (Figura 4.2).

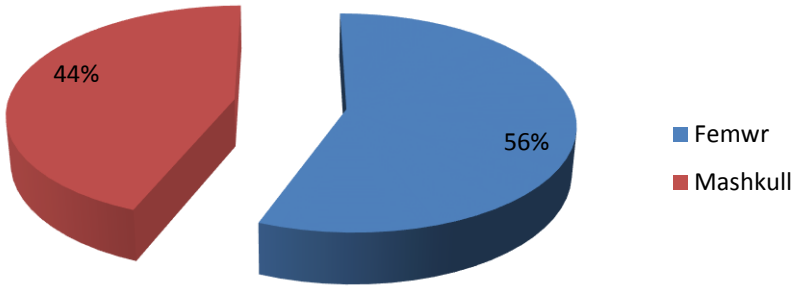

Figura 4.2 Shpërndarja sipas gjinisë e rasteve me DIA

Numri i rasteve të shpërndarë sipas gjinisë në rastet me DIA është gati i njëjtë, me një predominim të lehtë tek femrat, por pa diferencë statistikore (p=0.135).

Tabela 4.3 Të dhënat mbi moshën e diagnostikimit dhe kryerjes së interventit në rastet me DIA

	Minimumi (muaj)	**Maximumi (muaj)**	**Mesatarja (muaj)**
Mosha e diagnostikimit	1.0	168	39.78
Mosha e ndërhyrjes	8.0	168	60.0

Përsa i përket moshës së diagnostikimit mosha mesatare rezulton 3.3 vjeë, fëmija më i vogël rezulton 1 muajsh dhe më i madhi 14 vjeç (Tabela 4.3). Siç shihet ka një vonesë në diagnostikimin e rasteve me DIA pasi një pjesë e rasteve paraqiten asimptomatik me një zhurmë të lehtë kardiake, madje një fëmijë me DIA mund të jetë paraqitur shpesh pranë shërbimit ambulator me ankesa të përgjithme kryesisht me infeksione të përsëritura respiratore.
Ndërsa mosha mesatare e ndërhyrjes kirurgjikale rezulton 5 vjeç fëmija më i vogël i operuar rezulton 8 muajsh dhe më i madhi 14 vjeç.
Në bazë të këtyre të dhënave shihet se mosha mesatare e kryerjes së ndërhyrjes është më e madhe se mosha mesatare e diagnostikimit. Kjo pasi një pjesë e rasteve të diagnostikuar nga mosha 1-10 muajsh kanë kryer interventin mesatarisht në moshën 2 vjecare, (përkatësisht 23 raste të diagnostikuar nën moshën 10 muajshe).
Nga të dhënat gjithashtu rezulton se një pjesë e mirë e rasteve kanë kryer interventin mbas disa vitesh (rreth 15 raste) kjo pasi këta fëmijë nuk kanë përmbushur fillimisht kriteret e kryerjes së interventit (defekte të vogla pa ndryshime të përmasave të ventrikujve, pa shenja klinike, si dhe një raport Qp/Qs<2) dhe për këtë arsye këto raste u ndoqën ekokardiografikisht me kontrolle të rregullta periodike.
Në rastet e mbledhura nuk kemi bashkëshoqërim të rasteve me DIA me anomali të tjera.

Klinikisht rastet janë paraqitur me :vonesë në rritje, infeksione rekurente respiratore, çrregullime të ritmit, një pjesë e rasteve kanë qënë asimptomatik. Të paraqitur sipas numrit të rasteve në tabelën e mëposhtme (
Tabela 4.4).

Tabela 4.4 Paraqitjet klinike e rasteve me DIA

Shenjat klinike	**Numri i rasteve**	**Përqindja**
Vonesë në rritje	29	58%
Infeksione rekurente respiratore	34	68%
Çrregullim të ritmit	4	8%
Zhurmë kardiake	50	100%
Asimptomatik	20	40%

Pjesa më e madhe e rasteve (përkatësisht 68%) janë shfaqur me infeksione rekurente respiratore. Rastet me DIA paraqesin hiperfluks pulmonar e për këtë arsye paraqiten shpesh klinikisht me infeksione të përsëritura pulmonare.
Në shumicën e rasteve këta pacientë janë paraqitur në shërbimin ambulator apo në Urgjencë me simptoma si kollë vështirësi në frymëmarrje, herë pas herë temperaturë, dhe mbasi janë trajtuar ambulatorisht disa herë kanë kryer ekon kardiake nga ku janë diagnostikuar me DIA os secundum.
Afërsisht 58% e rasteve ka pasur vonesë në rritje (sipas grafikëve të rritjes për moshë-gjatësi e moshë-peshë) në këto raste vonesë në rritje rezulton e lehtë dhe në fëmijët më të mëdhenj kemi intolerancë ndaj aktivitetit fizik. Pas kryerjes së interventit vonesa në rritje është korrigjuar në të gjitha rastet. Vetëm 8% e rasteve janë shfaqur me çrregullime të ritmit si paraqitje e parë klinike.
Një pjesë e konsiderueshme e rasteve kanë qënë asimptomatik dhe defekti kardiak është zbuluar rastësisht në një vizitë rutinë (40% e rasteve).

Në ekzaminimin objektiv rezulton që të gjitha rastet kanë zhurmë kardiake, kryesisht sufël sistolik dyfishim të tonit të dytë dhe vetëm 6 raste dhe me sufël mesodiastolik (100% të rasteve me zhurmë sistolike e hedhjes në arterien pulmonare) (
Tabela 4.4).

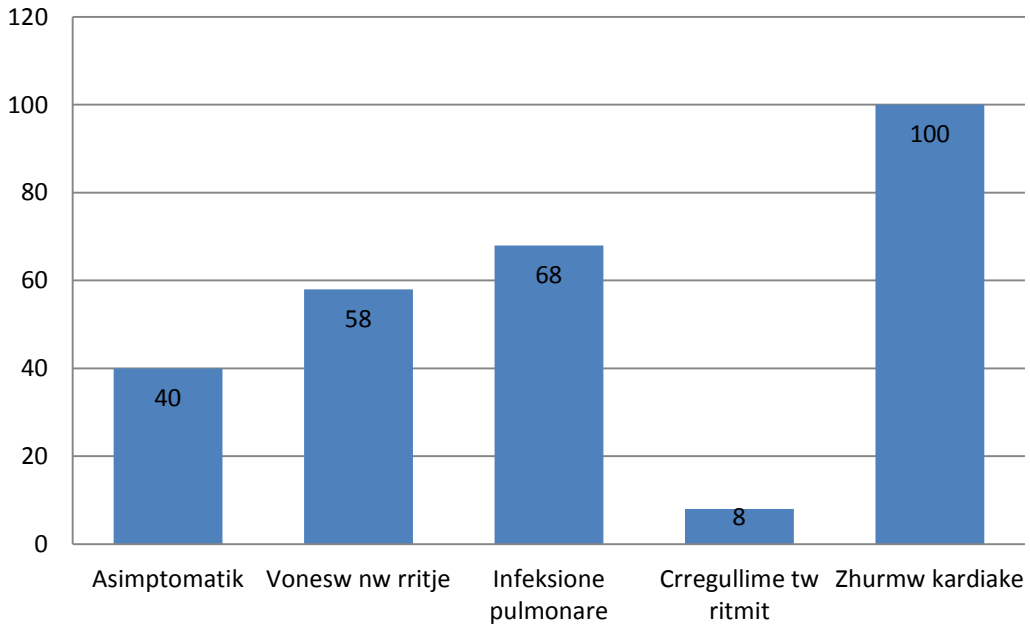

Figura 4.3 Paraqitja klinike, të dhënat e ekzaminimit objektiv në rastet me DIA

Siç u tha më sipër pjesa më e madhe e rasteve kanë rezultuar me hiperfluks pulmonar (88%) (Tabela 4.5).

Tabela 4.5 Prezenca e hiperfluksit pulmonar në rastet me DIA

Hiperflukspulmonar	**Numri i rasteve**	**Përqindja**
Po	44	88%
Jo	6	12%

Ekokardiografikisht të dhënat rezultojnë si më poshtë në (Tabela 4.6)

Tabela 4.6 Zmadhimi i kaviteteve të djathta në rastet me DIA

Zmadhim i kaviteteve të djathta	**Numri i rasteve**	**Përqindja**
Po	35	70%
Jo	15	30%
Total	*50*	*100%*

Për shkak të mbingarkesës volumore në rastet me DIA kemi zmadhim të ventrikulit të djathtë, kryesisht në telediastol. Nga të dhënat rezulton që afërsisht 70% e rasteve paraqitën zmadhim të kaviteteve të djathta, grafikisht paraqiten si më poshtë (Figura 4.4)

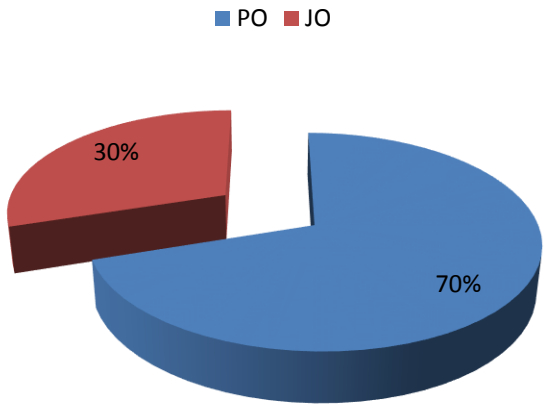

Figura 4.4 Përqindja e rasteve me zmadhim të kaviteteve të djathta në rastet me DIA

Përsa i përket madhësisë së defektit dhe fraksionit të shkurtimit FS kemi: (Tabela 4.7)

Tabela 4.7 Të dhënat ekokardiografike si madhësia e defektit dhe FS e rasteve me DIA

	Mesatarja	**Minimumi**	**Maximumi**
Madhësia DIA (mm)	14.66	9.0	28.0
FS%	32.9	29.0	37.0

Nga të dhënat rezulton që mesatarisht kanë kryer interventin pacient me defekt të septumit interatrial me madhësi 15mm. Përsa i përket kontraktilitetit të VM vlera mesatare e FS rezulton 33%.
Shumica e rasteve duke qënë se klinikisht janë paraqitur me infeksione rekurente respiratore janë mjekuar para se të kryejnë interventin me antibiotik.

Table 4.8 Trajtimi preoperator në rastet me DIA

Terapia preoperatore	**Numri i rasteve**	**Përqindja**
Po	6	12.0%
Jo	44	88.0%
Total	*50*	*100.0%*

Në mënyrë të përmbledhur paraqitur në grafikun e mëposhtëm, (Figura 4.5).

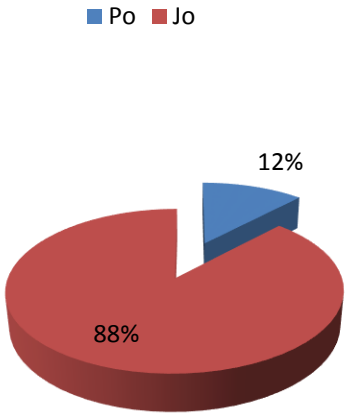

Figura 4.5 Përqindja e rasteve me DIA që kanë marrë terapi para interventit

Korrigjimi i defektit interatrial është bërë me dy metoda kirurgjikale, me suturë direkte dhe patch perikardi autolog. Paraqitur në tabelën e mëposhtme (Tabela 4.9).

Tabela 4.9 Metodat kirurgjikale korrigjuese në rastet me DIA

Lloji i interventit	**Numri i rasteve**	**Përqindja**
Suturë direkte	37	74.0%
Patch perikardi autolog	13	26.0%
Totali	*50*	*100.0%*

Grafikisht paraqitur në (Figura 4.6).

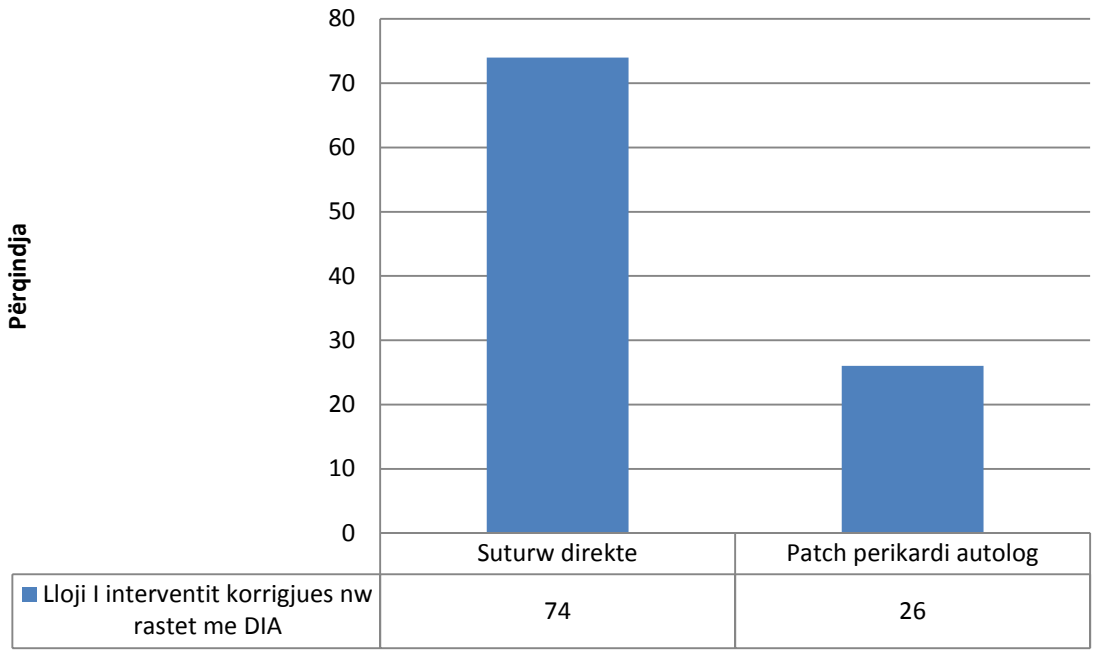

Figura 4.6 Metodat kirurgjikale korrigjuese të defektit në rastet me DIA

Në pjesën më të madhe të rasteve për korrigjimin e DIA os secundum është përdorur teknika e suturës direkte (74 % e rasteve).

Follow-up i rasteve të operuar është bërë fillimisht në kushte spitalore, pas interventit fëmijët janë hospitalizuar për disa ditë (mesatarisht ditëqëndrimi në spital është 9.3 ditë), dhe është bërë eko kardiake një-dy ditë post interventit, për zbulimin e hershëm të komplikacioneve të mundshme si dhe për të parë rezultatet e interventit. Më pas rastet pa komplikacione janë dërguar në shtëpi dhe i është lënë një kontroll i dytë mbas 1 muaji. Nëse rastet paraqiten pa komplikacione madhore post interventi, kontrolli i tretë është bërë 6 muaj pas korrigjimit.
Duke u bazuar në follow-up të përdorura në vëndet e tjera kontrollet e rasteve më pas janë bërë mbas një viti dhe pas dy vitesh. Në vizitën e vitit të parë pas interventit janë bërë: vizita kardiologjike, EKG dhe eko kardiake. Në bazë të këtyre kontrolleve janë kontrolluar rastet: për disfunksion të nyjes sinusale, madhësia dhe funksioni i ventrikulit të djathtë, insuficiencë të valvulës mitrale e trikuspidale si dhe për stenozë subaortike. Ndërsa në vizitën dy vjeçare rekomandohet të bëhet Holteri dhe testi i sforcos, për të zbuluar shenjat e disfunksionit sinusal.
Në drejtim të follow-up duhet përmendur fakti që pavarsisht rekomandimeve të dhëna, ndjekja vjetore ka qënë e vështirë, në përgjithësi rastet janë ndjekur mesatarisht 6-12 muaj pas interventit. Vështirësia tjetër qëndron në mungesën e kontrolleve si Holter e testi i sforcos.

Pas kryerjes së interventit 6 % e rasteve paraqitën komplikacione, (Tabela 4.10).

Tabela 4.10 Komplikacionet post operatore në rastet me DIA

Komplikacione	**Numri i rasteve**	**Përqindja**
Po	3	6.0%
Jo	47	94.0%
Total	*50*	*100.0%*

Nga këto 3 raste, 2 paraqitën si komplikacion çrregullim të ritmit dhe 1 rast bëri bronkopneumoni bilaterale si pasojë e procedurave të intubimit.

Në mënyrë skematike kemi: (Figura 4.7).

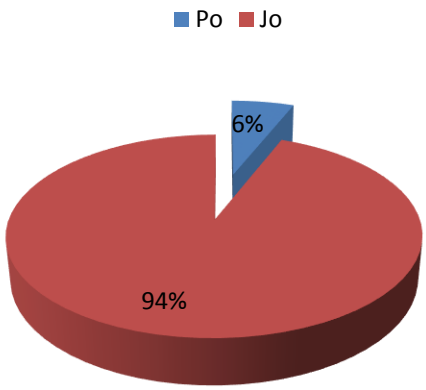

Figura 4.7 Komplikacionet post operatore në rastet me DIA

Sipas të dhënave të studimeve të tjera të ngjashme të kryera në vende si Italia është parë që rangu i aritmive post intervent në rastet me DIA os secundum ka qënë nga 2-43% mesatarisht 10% të rasteve. Sipas studimit tonë rastet me aritmi post interventi rezultojnë 4%.

Të dhënat ekokardiografike post operator janë përmbledhur në tTabela 4.11 më poshtë:

Tabela 4.11 Zmadhimi i kaviteteve të djathta post operatore

Zmadhim kaviteteve të djathta post operator	**Numri i rasteve**	**Përqindja**
Po	6	12%
Jo	44	88%
Total	*50*	*100%*

Në kontrollin pas një muaji rezulton që vetëm 12 % e rasteve kanë zmadhim të kaviteteve të djathta (të ventrikulit të djathtë). Krahasuar me të dhënat para interventit ku kjo përqindje rezultonte 70% shihet një reduktim i ndjeshëm i rasteve me zmadhim të këtyre kaviteteve pas korrigjimit kirurgjikal (Figura 4.8).

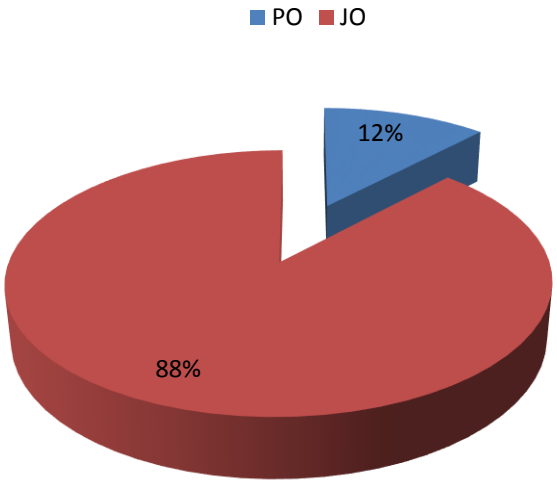

Figura 4.8 Zmadhimi i kaviteteve të djathta post operator në rastet me DIA

Përsa i përket hiperfluksin pulmonar post interventit kemi të dhënat në (Tabela 4.12)

Tabela 4.12 Hiperfluksi pulmonar pas korrigjimit kirurgjikal

Hiperfluksi pulmonar post operator	**Numri i rasteve**	**Përqindja**
Jo	50	100%

Të gjitha rastet nuk kishin më hiperfluks pulmonar, gjë që dëshmon për sukses të interventit korrigjues.

Përsa i përket repertit auskultator të dhënat paraqiten në (Tabela 4.13)

Tabela 4.13 Zhurma kardiake pas korrigjimit të defektit DIA

Zhurma post operator	**Numri i rasteve**	**Përqindja**
Po	8	16%
Jo	42	84%
Total	*50*	*100%*

Siç mund të shihet vetëm në një numër të vogël të rasteve persiston zhurma sistolike në kontrollin pas një muaji nga momenti i korrigjimit të defektit interatrial (16% e rasteve).
Paraqitur grafikisht si më poshtë (Figura 4.9).

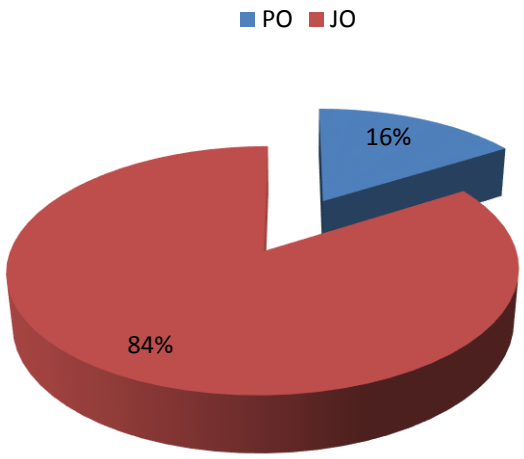

Figura 4.9 Zhurma kardiake post operatore në rastet me DIA

Në mënyrë sistematike këto të dhëna paraqiten si më poshtë (Figura 4.10).

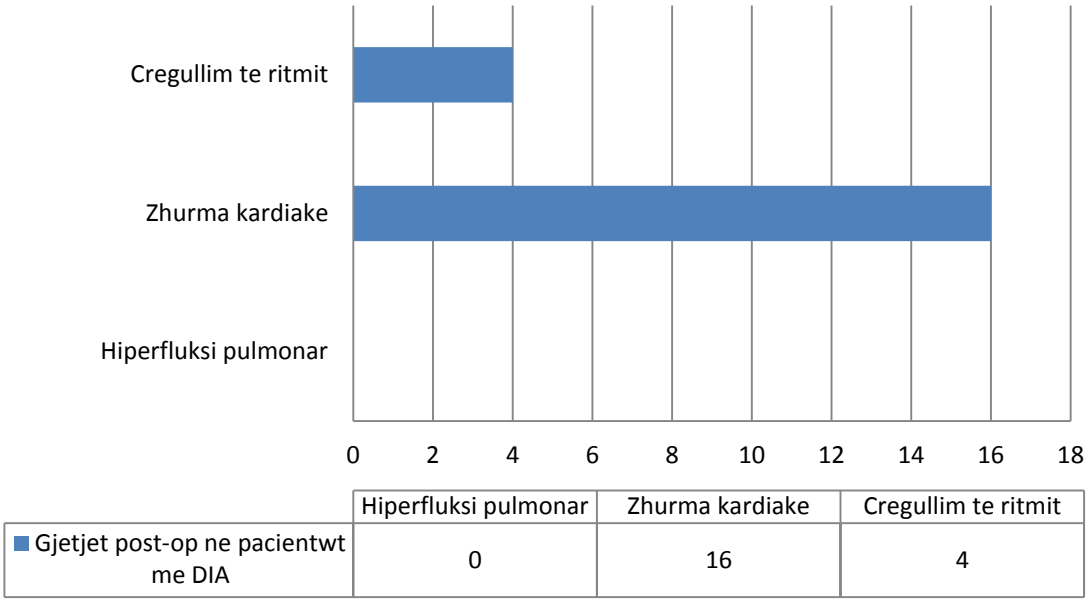

Figura 4.10 Gjetjet post operatore në rastet me DIA të shprehura në përqindje

Duke qënë se pas interventit këta pacient kanë qëndruar në ambiente spitalore, janë trajtuar me antibiotik ditët pas interventit.

Duke pasur parasysh të dhënat ekokardiografike pre dhe post operator është bërë e mundur krahasimi i këtyre variablave: zmadhimi i kaviteteve të djathta, hiperfluksi pulmonar. Rezultatet janë paraqitur në (Tabela 4.14).

Tabela 4.14 Krahasimi i të dhënave pre dhe post operator në rastet me DIA (zmadhimi i kaviteteve të djathta)

Zmadhimi i kaviteteve të djathta	**Pre operator**	**Post operator**	**Vlera p**
Po	35 (70.0%)	6 (12.0%)	**p<0.001**
Jo	15 (30.0%)	44 (88.0%)	
Total	*50 (100.0%)*	*50 (100.0%)*	

Testi Wilcoxon=5.2

Përmes test Wilcoxon shihet se ka një diferencë statistikisht të rëndësishme në zmadhimin e kaviteteve të djathta para dhe pas ndërhyrjes kirurgjikale (p=<0.001). Pas ndërhyrjes zvogëlohet dukshëm numri i pacientëve me zmadhimin e kaviteteve të djathta (70.0% vs 12.0%).
Ndërsa për hiperfluksin të dhënat janë përshkruar në (Tabela 4.15)

Tabela 4.15 Krahasimi i të dhënave ekokardiografike pre dhe post interventi në rastet me DIA (hiperfluksi pulmonar)

Hiperfluksi pulmonar	**Pre operator**	**Post operator**	**Vlera p**
Po	44 (88.0%)	0 (0.0%)	**p<0.001**
Jo	6 (12.0%)	50 (100.0%)	
Total	*50 (100.0%)*	*50 (100.0%)*	

Testi Wilcoxon=6.6

Përmes testit Wilcoxon shihet se ka një diferencë statistikisht të rëndësishme në hiperfluksin pulmonar para dhe pas ndërhyrjes kirurgjikale (p<0.001). Pas ndërhyrjes nuk ka asnjë pacient me hiperfluks pulmonar (88.0% vs 0.0%).

Me çrregullim të ritmit siç është përshkruar më sipër para interventit kanë qënë 8% të rasteve, ndërsa post operator kanë qënë 4% të rasteve, përmbledhur këto të dhëna në tabelën 4.16.

Tabela 4.16 Krahasimi i numrit të rasteve me DIA me çrregullim ritmi pre dhe post operator

Çrregullim ritmi	Pre operator	Post operator	Vlera p
Po	4 (8.0%)	2 (4.0%)	**P=0.739**
Jo	46 (92.0%)	48 (90.0%)	
Total	*50 (100.0%)*	*50 (100.0%)*	

Testi Wilcoxon=0.33

Përmes testit Wilcoxon shihet se nuk ka diferencë statistikisht të rëndësishme në çrregullimin e ritmit para dhe pas ndërhyrjes kirurgjikale (p=0.739).

Të paraqitura në mënyrë grafike si më poshtë (Figura 4.11).

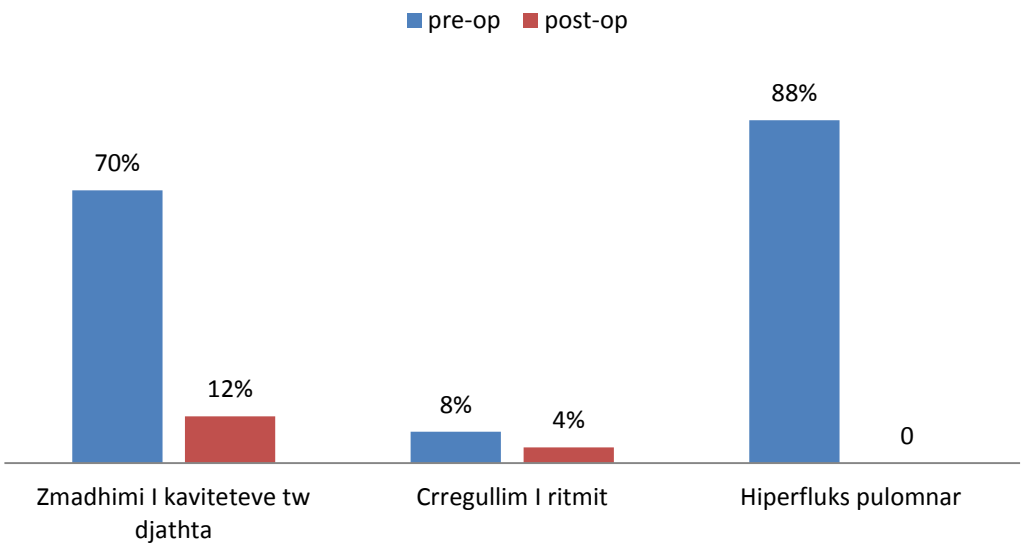

Figura 4.11 Krahasimi i parametrave: zmadhim i kaviteteve të djathta, çrregullim i ritmit dhe hiperfluksit pulmonar në fëmijë me DIA pre dhe post operator

Ndërsa përsa i përket vlerave të FS pre dhe post operatore të dhënat janë si më poshtë:

Tabela 4.17 Krahasimi i vlerave të FS-së pre dhe post operatore

Kontrakt FS	Pre operator	Post operator	Vlera p
	32.94±1.63	33.66±1.23	<0.001

T-test=5.6

Përmes testit të studentit për dy mostra çifte shihet se ka një diferencë statistikisht të rëndësishme lidhur me kontrakt FS para dhe pas ndërhyrjes kirurgjikale (p<0.001). Pas ndërhyrjes ka një tendencë për rritje të vlerës mesatare të kontrakt FS, krahasuar me vlerën para ndërhyrjes (peërkatësisht, 33.66±1.23 vs 32.94±1.63).

Duke i krahasuar të gjitha variablat arrijmë në konkluzionin që të gjitha parametrat e vlerësuar (zmadhim i kaviteteve të djathta, hiperfluksi pulmonar, kontraktiliteti FS) përmirësohen ndjeshëm post interventit.

4.2.2 KANAL ATRIOVENTRIKULAR

Nga viti 2010 deri në vititn 2014 në total kanë qënë 29 raste me KAV.
Shpërndarja nëpër vite paraqitet si më poshtë:

Tabela 4.18 Shpërndarja nëpër vite e rasteve me KAV

Viti	Numri i rasteve	Përqindja
2010	3	10.3%
2011	9	31%
2012	4	13.8%
2013	6	20.7%
2014	7	24.2%
Total	*29*	*100.0%*

Rezulton që shpërndarja ndër vite e rasteve me KAV ka qënë e ngjashme me një numër pak më të madh të rasteve në vitin 2011.

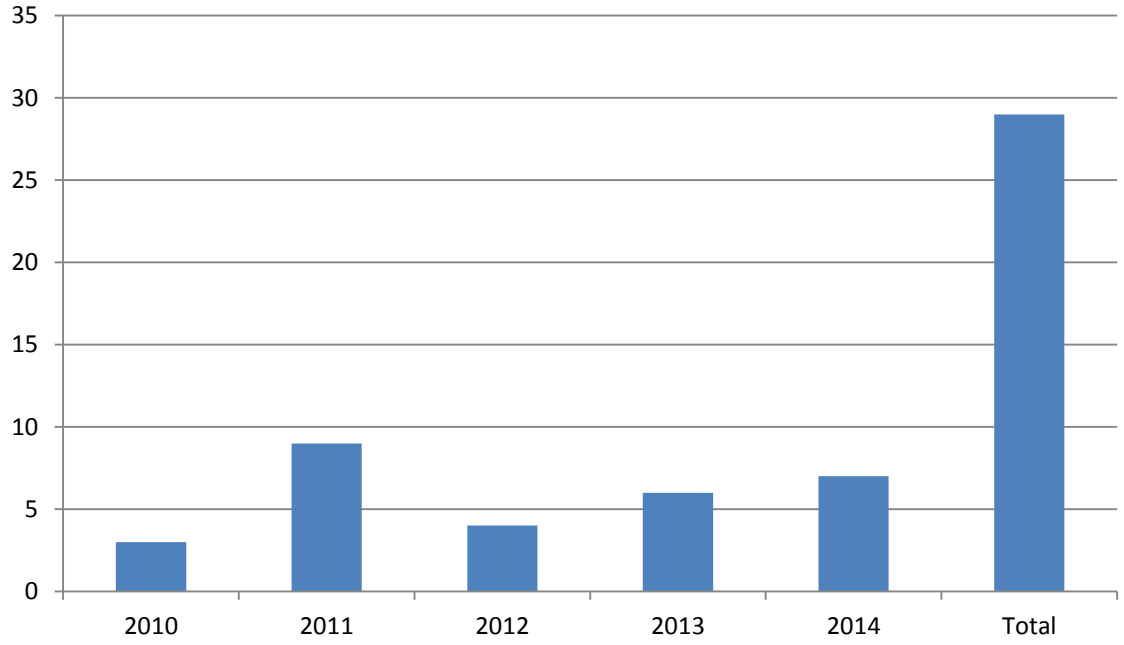

Figura 4.12 Shpërndarja në vite e rasteve me KAV

Nga 29 rastet e mbledhura 16 janë të gjinisë femërore ndërsa 13 të tjerët të gjinisë mashkullore (Tabela 4.19).

Tabela 4.19 Shpërndarja sipas gjinisë e rasteve me KAV

Gjinia	Numri i rasteve	Përqindja
Femra	16	55.1%
Meshkuj	13	44.9%
Total	*29*	*100.0%*

Grafikisht paraqitet:

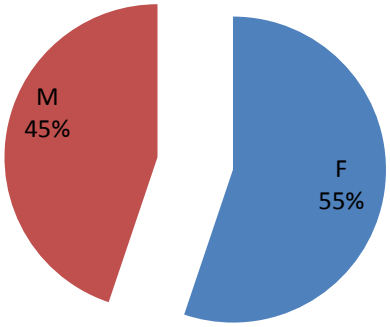

Figura 4.13 Shpërndarja sipas gjinisë për rastet me KAV

Siç mund të shihet pjesa më e madhe e rasteve me KAV ishin vajza (55% të rasteve).
Përsa i përket moshës së diagnostikimit dhe moshës së kryerjes së interventit të këtyre rasteve të dhënat janë hedhur në (Tabela 4.20).

Tabela 4.20 Të dhënat mbi moshën e diagnostikimit të kryerjes së interventit në rastet me KAV

	Mosha e diagnostikimit (muaj)	**Mosha e ndërhyrjes (muaj)**
Mesatarja	7.52	26.6
Deviacion standart	16.59	34.77
Minimumi	0	2
Maximumi	66	156

Një pjesë e rasteve janë diagnostikuar që në lindje me KAV (12 raste, afërsisht 41.4%), mesatarisht mosha e diagnostikimit është 7.5 muajsh, ndërsa fëmija më i madh në moshë i diagnostikuar me KAV është 5.5 vjeç.
Sipas të dhënave të paraqitura në këtë studim pjesa më e madhe e rasteve diagnostikohen herët, sepse siç do të diskutohet më poshtë këta fëmijë gjatë vizitës së parë të kryer paraqiten me zhurmë kardiake e për këtë arsye dërgohen shpejt për konsultë pranë shërbimit të Kardiopediatrisë.
Sipas protokolleve preferohet që ndërhyrja për korrigjimin e KAV të bëhet brenda vitit të parë të jetës, kjo përsa i përket KAV parcial, ndërsa për KAV komplet preferohet brenda 6 muajve të parë në mënyrë që të mos instalohen ndryshimet vaskulare pulmonare.
Siç duket nga Tabela 4.20 fëmijët me KAV kanë kryer interventin në moshën 2.2 vjec, fëmija me moshë më të vogël ka qenë 2 muajsh dhe më i madhi 13 vjeç. Mesatarisht rastet kanë kryer interventin në moshën 2 vjeçare, moshë kjo shumë e lartë ku tashmë janë instaluar ndryshimet vaskulare. Katër raste janë diagnostikuar mbi moshën 3 vjeç, dhe 3 raste kanë kryer interventin shumë më vonë nga koha e rekomanduar këto të dhëna justifikojnë vonesën e paraqitur në vlerë mesatare në këtë studim.

Nga 29 rastet e paraqitura me KAV, 55.2 % kanë anomali shoqëruese ndërsa 44.8 % nuk kanë.

Tabela 4.21 Bashkëshoqërimi i KAV me anomali të tjera

Anomali bashkëshoqëruese	**Numri i rasteve**	**Përqindja**
Po	16	55.2%
Jo	13	44.8%
Totali	29	100.0%

Nga 16 rastet me anomali bashkëshoqëruese, dy rezultojnë sindroma gjenetike, të papërcaktuara ende plotësisht, në pritje të ekzaminimeve gjenetike. Ndërsa 14 rastet e tjera kanë qënë me sindromën Down (48.3% të rasteve) përqindje kjo e ngjashme me studime të kryera dhe në vendet e tjera. Të 16-të rastet me anomali gjenetike të përshkruar ishin me KAV komplet.
Grafikisht paraqitet si më poshtë:

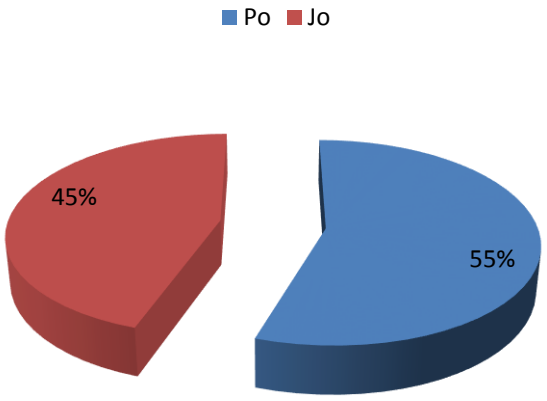

Figura 4.14 Bashkëshoqërimi i rasteve me KAV me anomali të tjera

Sipas klaisifikimit në KAV parcial dhe KAV komplet, në studimin tonë kanë rezultuar:

Tabela 4.22 Ndarja e rasteve në KAV parcial dhe KAV komplet

	Numri i rasteve	**Përqindja**
KAV parcial	8	27.6%
KAV komplet	21	72.4%
Total	*29*	*100%*

Grafikisht paraqitur në (Figura 4.15).

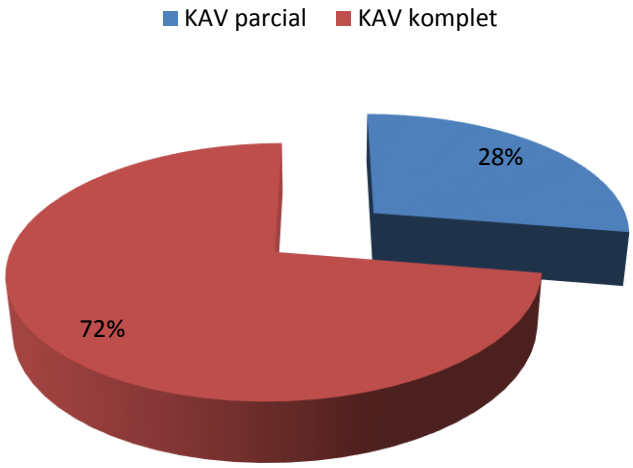

Figura 4.15 Përqindja e rasteve me KAV parcial dhe KAV komplet

Nga këto të dhëna rezulton se ka pasur më shumë raste me KAV komplet me një valvul të vetëm atrioventrikulare (72.4 % të rasteve) dhe vetëm 27.6% e rasteve me KAV parcial me dy valvula AV.

Klinikisht këta fëmijë janë paraqitur me: dispne, cianozë, infeksione respiratore rekurente, vonesë në rritje, çrregullime të ritmit si dhe zhurmë kardiake. Të paraqitur në mënyrë të përmbledhur në tabelën më poshtë (Tabela 4.23).

Tabela 4.23 Paraqitja klinike e rasteve me KAV

	Numri i rasteve	**Përqindja**
Dispne	23	79.3%
Cianozë	22	75.9%
Infeksione respiratore	29	100.0%
Vonesë në rritje	22	75.9%
Çrregullim ritmi	4	13.8%
Zhurmë kardiake	29	100.0%

Të gjithë fëmijët kanë pasur zhurmë kardiake, sufël sistolik dhe në disa raste sufël holosistolike për shkak të regurgitimit mitral.
Për shkak të hiperfluksit pulmonar që këta pacient shfaqin janë të predispozuar për infeksione pulmonare. Është parë që të gjithë fëmijët me KAV para interventit kanë pasur infeksione rekurente pulmonare.
Rreth 79% e rasteve kanë pasur dispne dhe 76% cianozë. 76 % e rasteve gjithashtu ka pasur vonesë në rritje të vlerësuar nëpërmjet kurbave të rritjes (peshë - moshë, gjatësi – moshë).
Vetëm 14% e rasteve kanë pasur çrregullime të ritmit në momentin e diagnostikimit.

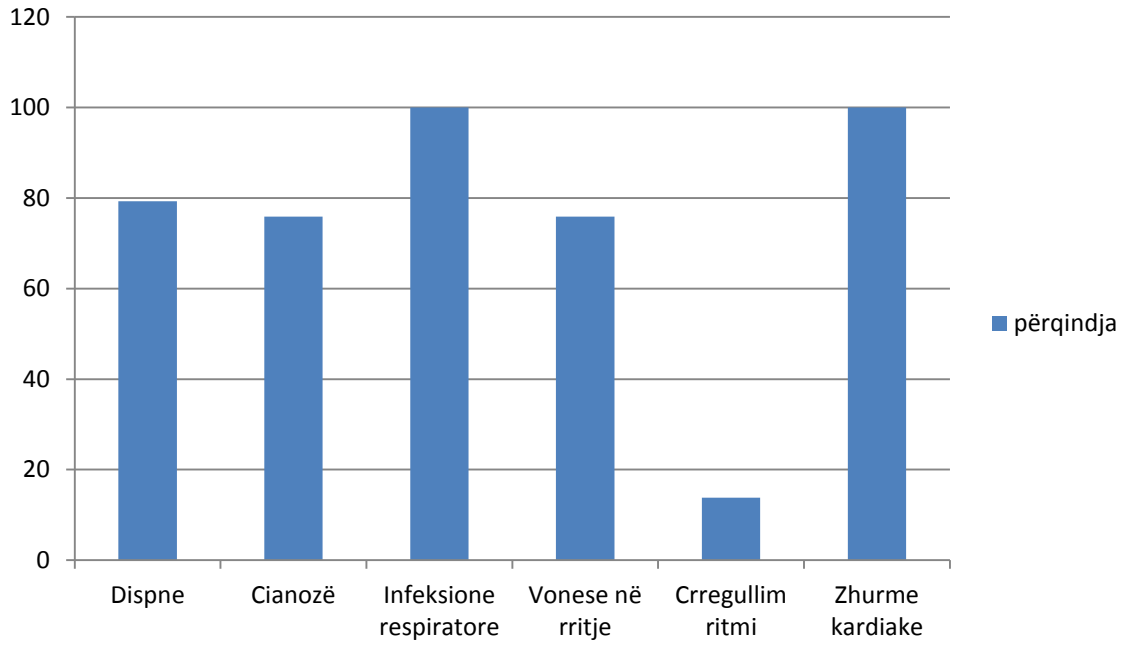

Figura 4.16 Paraqitja klinike e rasteve me KAV

Të dhënat ekokardiografike pre operatore të rasteve të marra në këtë studim përmblidhen në tabelën më poshtë, (Tabela 4.24).

Tabela 4.24 Të dhënat ekokardiografike pre operatore e rasteve me KAV

	DIA os primum (mm)	**DIV (mm)**	**Fraksioni i shkurtimit FS**
Mesatarja	9.34	4.76	32.72%
Deviacion standart	2.45	1.71	2.3%
Minimumi	6	4	28%
Maximumi	15	10	36%

Të gjitha rastet janë paraqitur me DIA os primum, mesatarisht defekti ka qënë 9.34mm, defekti më i vogël ka qënë 6mm ndërsa defekti më i madh 15mm. Ndërsa përsa i përket rasteve me DIV mund të themi: 6 raste nuk kanë pasur DIV , pjesa tjetër ka pasur defekt interventrikular mesatarisht me përmasa 4.76mm, defekti më i vogël ka qënë 4mm, ndërsa DIV më i madh 10mm.

Rastet me zmadhim të kaviteteve të djathta paraqiten në tabelën më poshtë, (Tabela 4.25).

Tabela 4.25 Zmadhimi i kaviteteve të djathta në rastet me KAV

Zmadhim i kaviteteve të djathta	**Numri i rasteve**	**Përqindja**
Po	17	58.6%
Jo	12	41.4%
Totali	*29*	*100.0%*

Pjesa më e madhe e rasteve rezultojnë me zmadhim të kaviteteve të djathta (afërsisht 59%) dhe 41% e rasteve nuk ka pasur zmadhim të këtyre kaviteteve.
Në mënyrë të përMbledhur këto të dhëna paraqiten në figurën më poshtë, (Figura 4.17).

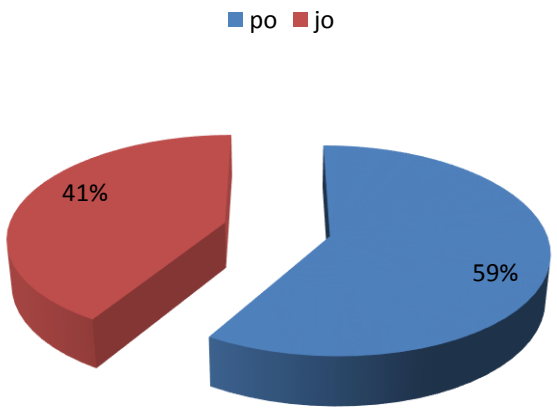

Figura 4.17 Zmadhimi i kaviteteve të djathta në rasteve me KAV

Siç është diskutuar dhe në pjesën teorike rastet me KAV kanë hiperfluks pulmonar.
Në këtë studim rezulton si më poshtë (Tabela 4.26).

Tabela 4.26 Përqindja e rasteve me KAV që kanë hiperfluks pulmonar

Hiperefluks pulmonar	**Numri i rasteve**	**Përqindja**
Po	25	86.2%
Jo	4	13.8%
Total	*29*	*100.0%*

Pjesa më e madhe e rasteve kanë pasur hiperfluks pulmonar në ekon kardiake (afërsisht 86%), dhe vetëm 4 raste nuk kanë pasur hiperfluks pulmonar (afërsisht 14%).
Paraqitur grafikisht si më poshtë:

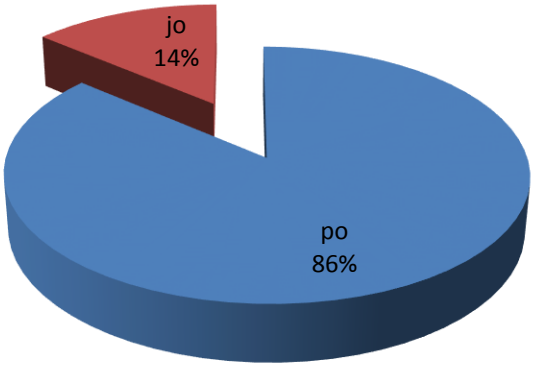

Figura 4.18 Hiperfluksi pulmonar në rastet me KAV

Përsa i përket terapisë pre operatore është parë se:

Tabela 4.27 Terapia pre operatore në rastet me KAV

	Numri i rasteve	**Përqindja**
Terapi me antibiotik	12	41.4%
Terapi me diuretik	12	41.4%
Terapi me antibiotik dhe diuretik	7	24.1%
Pa terapi	5	17.2%

Pjesa më e madhe e rasteve kanë marrë mjekim (24 raste janë trajtuar para interventit, përafërsisht 88.8% dhe vetëm 17.2% pa terapi)
Siç është parë këta fëmijë janë të predispozuar për infeksione pulmonare dhe për këtë arsye janë trajtuar me antibiotik (afërsisht 41.4% të rasteve). Ndryshe nga DIA në këta fëmijë janë përdorur preparate si furosemidi (41,4% të rasteve). 7 raste kanë marrë si antibiotik dhe furosemid para interventit (afërsisht 24%).

Grafikisht paraqiten si më poshtë:

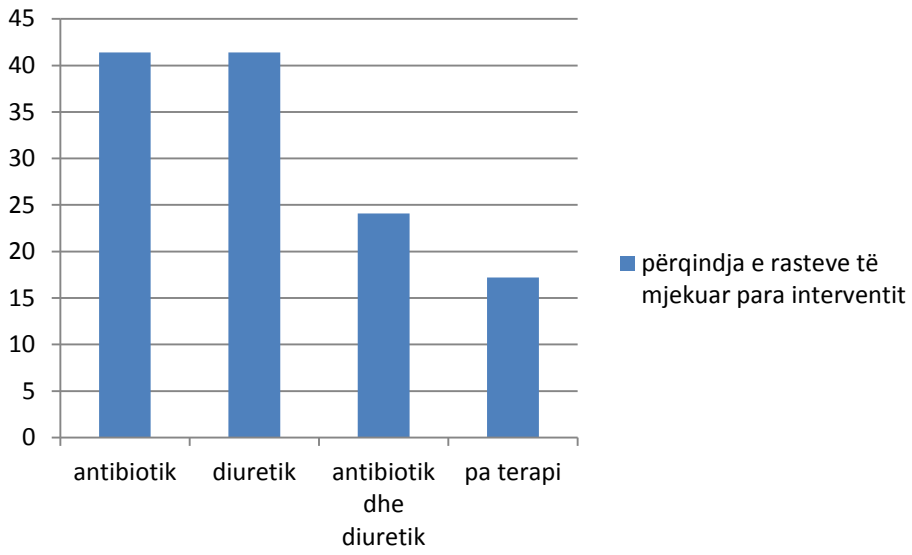

Figura 4.19 Terapia preoperatore e rasteve me KAV

Korrigjimi kirurgjikal në rastet me KAV është bërë me disa metoda. Në pjesën më të madhe të rasteve (në 79% të rasteve) është bërë mbyllja e DIA dhe DIV me patch autolog. Në afërsisht 79% të rasteve ësttë bërë sutura e kleftit mitral.
Plastikë të valvulës mitrale kanë bërë 2 raste, pra 7% në total. Ndërsa vendosja e unazës Edwards, bendazh i AP suturë direkte e DIA respektivisht kanë bërë nga një rast.

Tabela 4.28 Metodat kirurgjikale korrigjuese në rastet me KAV

	Numri i rasteve	**Përqindja**
Patch perikardi autolog	23	79.3%
Plastik e valvulës mitrale	2	6.9%
Suturë direkte e DIA	1	3.4%
Suturë e kleftit mitral	20	69%
Bending AP	1	3.4%
Vendosje e unazës Edwards	1	3.4%

Grafikisht paraqiten si më poshtë:

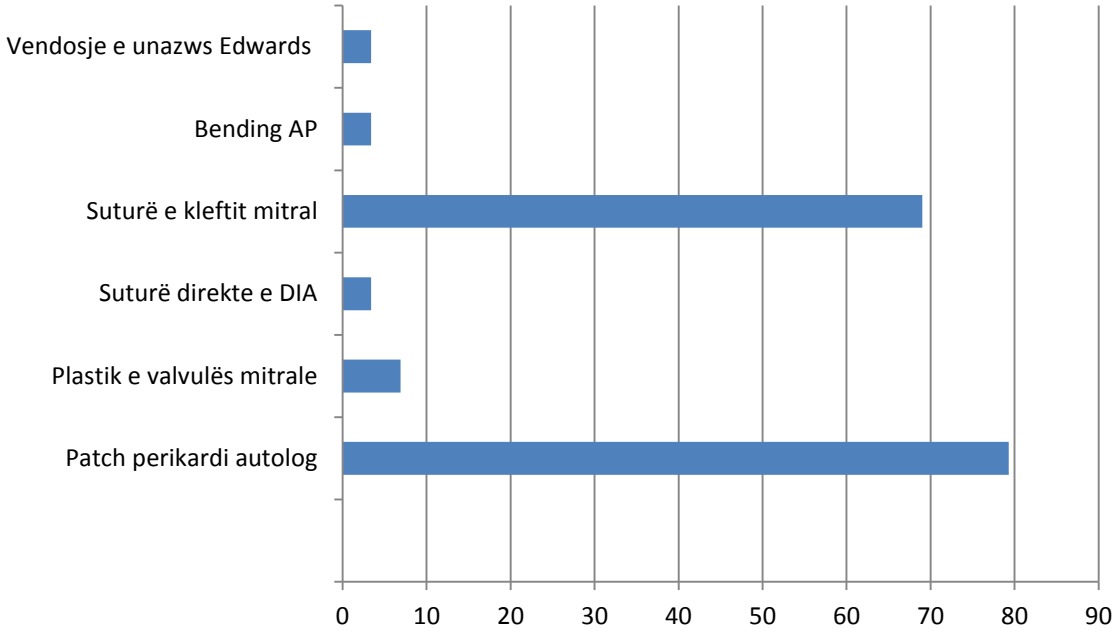

Figura 4.20 Metodat kirurgjikale korrigjuese në rastet me KAV

Përsa i përket ndjekjes post operatore mund të themi që në rastet me KAV parcial dekursi është i ngjashëm me rastet me DIA.
Megjithatë është parë se në rastet me KAV nuk dihet mirë funksionimi i valvulave atrioventrikulare sidomos e valvulës së majtë. Mbetet i panjohur dekursi pasi pavarësisht korrigjimit të defektit, kemi ndryshim të gjeometrisë ventrikulare.
Rreth 10-15% e rasteve që kryejnë interventin (përqindje kjo e marrë për rastet në Itali) zhvillojnë insuficiencë të valvulës atrioventrikulare të majtë, që ka nevojë për një intervent të dytë plastike të valvulës ose zëvëndësimin e valvulës me protezë. Në rastet me KAV ka më shumë mundësi të zhvillohen aritmi supraventrikulare e ventrikulare. Për shkak të afërsisë të indit përçues dhe defektit është parë që në këta pacientë mund të zhvillohet bllok atrioventrikular (5-7% të rasteve) tranzitor dhe rrezikojnë për bllok AV definitiv.
Për fëmijët e operuar me KAV parcial është parë nevoja e një kontrolli çdo dy ose tre vjet me ekokardiogramë dhe EKG Holter 24 orëshe dhe në rastet me insuficiencë të valvulave AV, kontrolli duhet të bëhet të paktën çdo vit.
Pjesa më e madhe e rasteve me KAV komplet operohen brenda vitit të parë të jetës në mënyrë që të shmangen ndryshimet vaskulare pulmonare. Fëmijët me sindromën Dawn mund të zhvillojnë më herët alterimet e vazave pulmonare dhe që persistojnë pas korrigjimit të defektit. Shumë raste paraqesin insuficiencë reziduale të valvulve AV, që rrallë kanë nevojë për rindërhyrje (më pak se në rastet me KAV parcial) 5% e rasteve mund të ketë flater atrial ose fibrilacion atrial. Incidenca për aritmi supraventrikulare është 10-15%, për aritmi ventrikulare 30%, bllok i plotë AV tardiv 20%.
Kontrolli është i domosdoshëm çdo vit me eko kardiake, EKG dhe Holter.
Në studimin tonë komplikacionet post interventit paraqiten:

Tabela 4.29 Komplikacionet post operatore në rastet me KAV

Komplikacione post interventi	**Numri i rasteve**	**Përqindja**
Po	8	27.6%
Jo	21	72.4%
Total	*29*	*100.0%*

Nga të dhënat afërsisht 28% kanë pasur komplikacione post operatore. Vdekshmëria rezulton 13.8% (4 raste nga 28 në total). Këto raste pas kryerjes së interventit janë komplikuar me bllok atrioventrikular të plotë dhe më pas arrest kardiak.
Në 3 raste kemi pasur bronkopneumoni bilaterale (afërsisht 10.3% e rasteve) dhe në një rast bllok AV tranzitor.
Siç mund të shihet afërsisht 17% e rasteve kanë pasur çrregullime të ritmit si bllok AV (e ngjashme me studime të tjera ku përqindja e bllokut AV është 7-20% të rasteve të operurar).

Të paraqitura në mënyrë më të përmbledhur numri i rasteve me çrregullime të ritmit, me hiperefluks dhe me zmadhim të kaviteteve të djathta post operator jepet si më poshtë:

Tabela 4.30 Rastet me KAV me çrregullim ritmi, hiperfluks pulmonar dhe zmadhim të kaviteteve të djathta post operator

	Numri i rasteve	**Përqindja**
Çrregullim të ritmit	8	27.6%
Hiperfluks pumonar	0	0%
Zmadhim të kaviteteve të djathta	3	10.4%

Nga të dhënat rezulton që post interventi nuk ka pasur asnjë rast me hiperefluks pulmonar, afërsisht 28% kanë shfaqur si komplikacion çrregullime të ritmit nga ku 17% e rasteve bllok AV (5 raste) pjesa tjetër aritmi supraventrikulare (10% e rasteve) dhe vetëm 10.4% kanë pasur zmadhim të kaviteteve të djathta post operator.
Grafikisht të gjitha të dhënat post operatore janë paraqitur më poshtë (Figura 4.21):

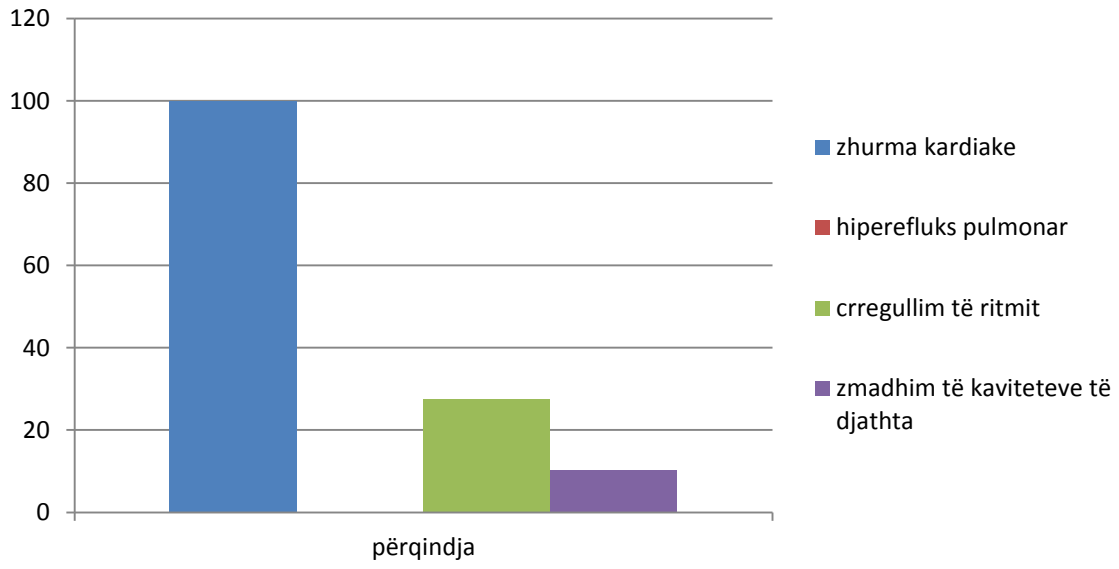

Figura 4.21 Rastet me KAV me hiperfluks pulmonar, çrregullim ritmi dhe zhurmë kardiake post operator

Post interventi ekokardiografikisht kishim këto të dhëna:

Tabela 4.31 Rastet me zhurmë kardiake me KAV post operator

Zhurmë kardiake	**Numri i rasteve**	**Përqindja**
Po	29	100.0%

Siç mund të shihet edhe pas korrigjimit kirurgjikal të rasteve me KAV zhurma kardiake (sufël sistolik) ka persistuar në të gjitha rastet. Të dhënat e nxjerra rezultojnë në kontrollin 1 mujor të rasteve dhe për shkak të rimodelimit kardiak post operator ende persiston zhurma kardiake.
Përveç kësaj siç është shpjeguar më sipër persiston insuficienca mitralike që bën të kemi në këto raste sufël holosistolik.

Të dhënat lidhur me FS% post ndërhyrjes rezultojnë si në tabelën më poshtë:

Tabela 4.32 Vlera FS% e rasteve me KAV post operator

	Mesatarja	**Deviacion standart**	**Minimumi**	**Maximumi**
Fraksioni i shkurtimit FS %	31.7	4.5	18	37

Vlera mesatare e FS-së së rasteve me KAV post operator rezulton 31.7% me një deviacion standart 4.5.
Pas korrigjimit të defektit të gjitha rastet janë hospitalizuar dhe ditëqëndrimi mesatar rezulton afërsisht 11 ditë.
Këta pacientë janë trajtuar me medikamente të ndryshme si: antibiotik, furosemid, kaptopril, analgjezik dhe inotrop, paraqitur më poshtë (Tabela 4.33).

Tabela 4.33 Terapia post operatore në rastet me KAV

	Numri i rasteve	**Përqindja**
Antibiotik	29	100.0%
Inotrop pozitiv (Adrenalinë)	7	24.1%
Furosemid	22	75.9%
Kaptopril/sidenafil	2	6.9%

Grafikisht paraqitur më poshtë (Figura 4.22).

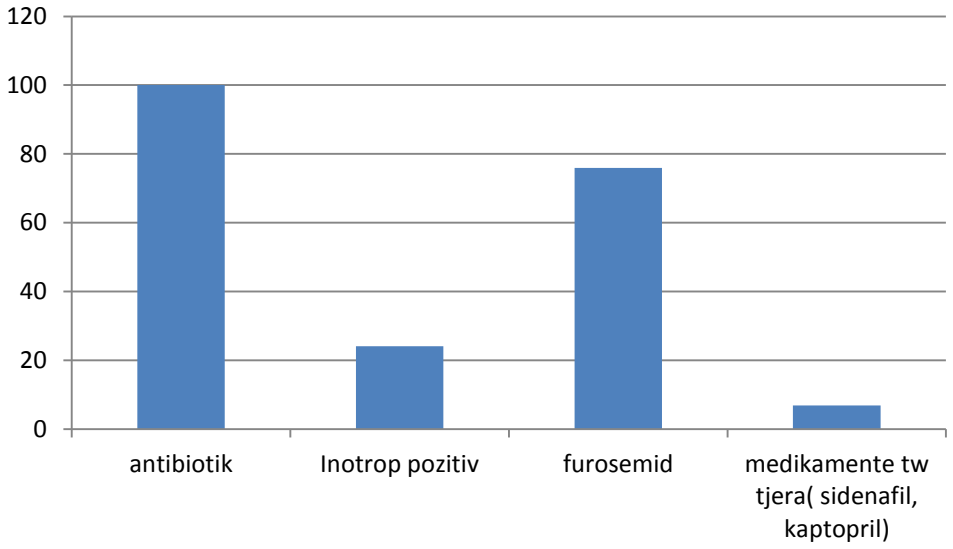

Figura 4.22 Terapia post operatore në rastet me KAV

Duke krahasuar të dhënat pre dhe post operatore kemi këto të dhëna për këto variabla:

Tabela 4.34 Zmadhimi i kaviteteve të djathta pre dhe post operator në rastet me KAV

Zmadh i kaviteteve të djathta	**Pre operator**	**Post operator**	**Vlera p**
Po	17 (58.6%)	3 (10.3%)	**<0.001**
Jo	12 (41.4%)	26 (89.7%)	
Totali	*29 (100.0%)*	*29 (100.0%)*	

Wilcoxon test=12.5

Përmes testit Wilcoxon shihet se ka një diferencë statistikisht të rëndësishme në zmadhimin e kaviteteve të djathta para dhe pas ndërhyrjes kirurgjikale (p<0.001).
Pas ndërhyrjes zvogëlohet dukshëm numri i pacientëve me zmadhim të kaviteteve të djathta (58.3% vs 10.3%).

Tabela 4.35 Hiperfluksi pulmonar në rastet me KAV pre dhe post operator

Hiperfluksi Pulmonar	**Pre operator**	**Post operator**	**Vlera p**
Po	25 (86.2%)	0 (0.0%)	**<0.001**
Jo	4 (13.8%)	29 (100.0%)	
Totali	*29 (100.0%)*	*29 (100.0%)*	

Wilcoxon test=25

Përmes testit Wilcoxon shihet se ka një diferencë statistikisht të rëndësishme në hiperfluksin pulmonar para dhe pas ndërhyrjes kirurgjikale (p<0.001).
Pas ndërhyrjes nuk ka asnjë pacient me hiperfluks pulmonar (86.2% vs 0.0%).

Tabela 4.36 Krahasimi i vlerave FS pre dhe post operatore në rastet me KAV

Fraksioni i shkurtimit FS	**Pre operator**	**Post operator**	**Vlera p**
	32.72±2.3	31.72±4.5	0.119

T-test

Përmes testit të studentit për dy mostra çifte shihet se nuk ka diferencë statistikisht të rëndësishme lidhur me kontraktilitetin FS para dhe pas ndërhyrjes kirurgjikale (p=0.119), kjo pasi siç është përmendur 4 raste nga 29 kanë bërë exitus letal pas kryerjes së interventit dhe kanë pasur vlera të ulura të FS e për pasojë këto vlera kanë ndikuar në mesataren e FS.
Në mënyrë të përmbledhur këto të dhëna krahasuese janë dhënë në grafikun e mëposhtëm:

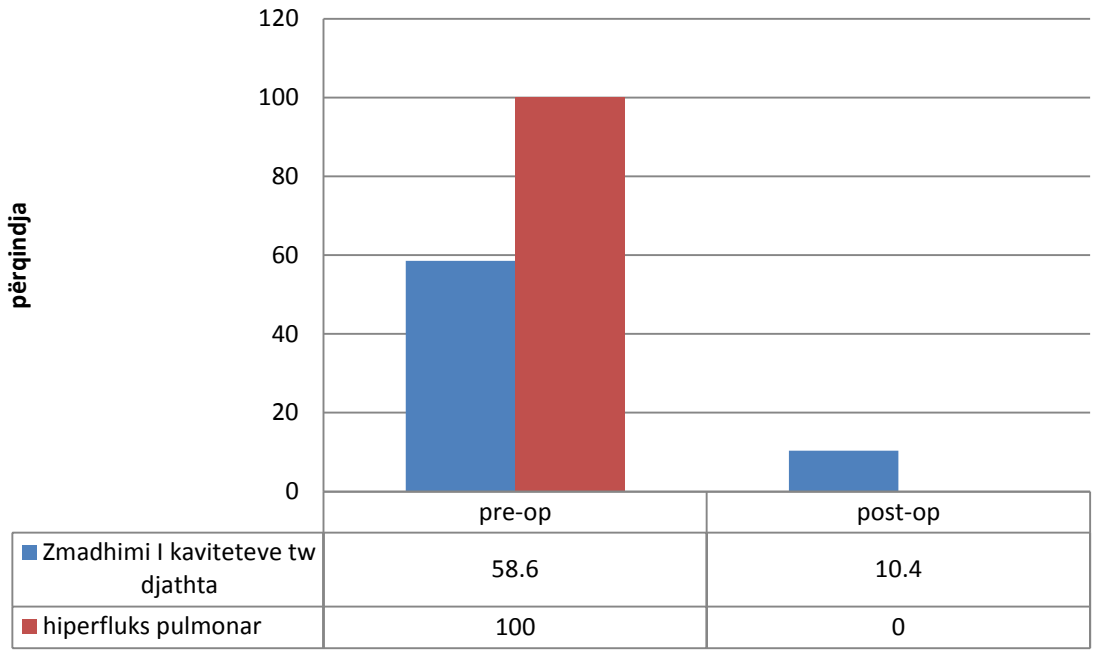

Figura 4.23 Zmadhimi i kaviteteve të djathta dhe hiperfluksi pulmonar

Pra mund të themi se në kontrollin pas kryerjes së interventit në rastet me KAV nuk kemi më hiperfluks pulmonar, pra shihet pakësim i rëndësishëm statistikor i rasteve me zmadhim të kaviteteve të djathta.

4.2.3 DEFEKT INTERVENTRIKULAR

Në këtë studim për vitet 2010-2014 numri i rasteve me DIV ka qënë 66.
Të shpërndara në vite paraqiten më poshtë (Tabela 4.37).

Tabela 4.37 Shpërndarja ndër vite e rasteve me DIV

Viti	Numri i rasteve	Përqindja
2010	5	7.6%
2011	19	28.8%
2012	14	21.2%
2013	14	21.2%
2014	14	21.2%
Totali	*66*	*100.0%*

Siç mund të shihet nga tabela, shpërndarja ndër vite e rasteve ka qënë gati e njëjtë, në vitin 2011 ka pasur më shumë raste me DIV (përkatësisht 19 ose 28.8% të rasteve).
Paraqitur në grafikun më poshtë (Figura 4.24).

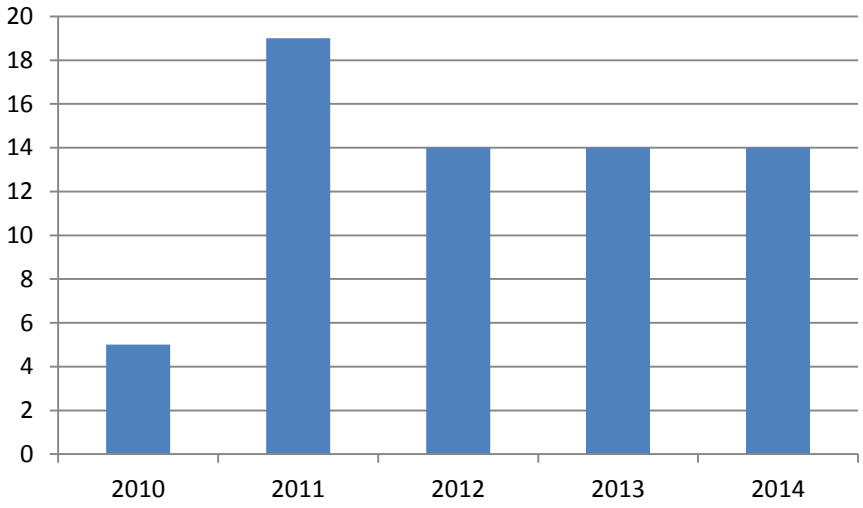

Figura 4.24 Shpërndarja e rasteve me DIV ndër vite

Përsa i përket gjinisë të dhënat rezultojnë si më poshtë:

Tabela 4.38 Shpërndarja e rasteve me DIV sipas gjinisë

Gjina	Numri i rasteve	Përqindja
Femra	31	47%
Meshkuj	35	53%
Total	*66*	*100.0%*

Predominojnë meshkujt në një përqindje prej 53% ndërsa femra kemi 47%. Grafikisht paraqitur si më poshtë:



Figura 4.25 Shpërndarja sipas gjinisë e rasteve me DIV

Në mënyrë të përmbledhur të dhënat: mosha e diagnostikimit, mosha në momentin e kryerjes së interventit dhe pesha në momentin e interventit paraqiten më poshtë (Tabela 4.39).

Tabela 4.39 Mosha e diagnostikimit, e kryerjes së interventit dhe pesha në momentin e diagnostikimit

	Mosha e diagnostikimit (muaj)	**Mosha e kryerjes së interventit (muaj)**	**Pesha në momentin e interventit (kg)**
Mesatarja	1.7	18.5	8.5
Deviacion standart	3.9	22.9	4.4
Minimumi	0	5	4
Maximumi	24	132	27

Nga të dhënat rezulton që mosha mesatare e diagnostikimit të rasteve me DIV është 1.7 muajsh, një pjesë e madhe e rasteve diagnostikohen që në lindje (nga lindja deri në moshën 1 muajsh janë diagnostikuar 50 raste afërsisht 75.5% të rasteve) kjo pasi në vizitën e parë të kryer për shkak të zhurmës kardiake karakteristike dërgohen për kryerjen e ekos kardiake që konfirmon diagnozën. Pacienti i diagnostikuar në moshë më të madhe rezulton 2 vjeç.
Përsa i përket moshës së kryerjes së interventit mesatarja rezulton 18.5 muajsh (afërsisht 1.5 vjeç) mosha më e vogël e kryerjes së interventit rezulton 5 muajsh ndërsa më e madhja 11 vjeç (132 muajsh).
Para interventit pesha mesatare rezulton 8.5kg, fëmija më i vogël që ka kryer interventin për korrigjimin e DIV rezulton 4kg ndërsa fëmija më i madh 27kg.
Për shkak të përmirësimit të kushteve për kryerjen e interventit korrigjues në rastet me DIV të madh dhe në rastet simptomatike pavarësisht moshës e peshës edhe në Shqipëri ky intervent është kryer dhe në fëmijë të vegjël.
Mesatarisht interventi është kryer pas moshës 1 vjeç, ashtu siç rekomandohet në protokolle ndërkombëtare .

Në rastet me DIV kemi pasur anomali bashkëshoqëruese të përshkruara si më poshtë (Tabela 4.40).

Tabela 4.40 Bashkëshoqërimi i rasteve me DIV me anomali të tjera

Anomali bashkëshoqëruese	**Numri i rasteve**	**Përqindja**
Po	2	3%
Jo	64	97%
Totali	*66*	*100.0%*

Të paraqitura në mënyrë grafike si më poshtë:

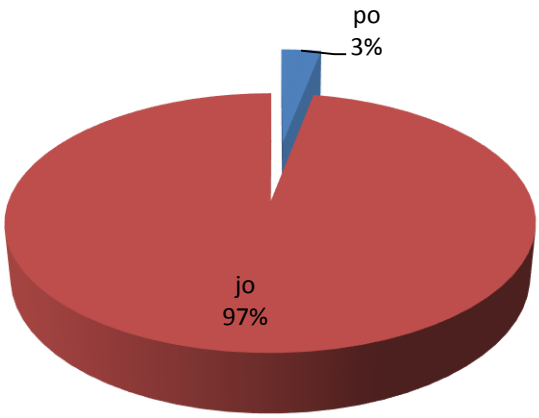

Figura 4.26 Bashkëshoqërimi i rasteve me DIV me anomali të tjera

Vetëm 3% e rasteve janë paraqitur me anomali bashkëshoqëruese (sindroma Down).
Klinikisht këta pacient janë paraqitur me: infeksione të përsëritura pulmonare, vonesë në rritje, djersitje profuze, dispne, cianozë dhe zhurmë kardiake në auskultacion. Të paraqitura si më poshtë:

Tabela 4.41 Paraqitjet klinke në rastet me DIV

	Numri i rasteve	**Përqindja**
Asimptomatik	4	6.0%
Zhurmë kardiake	66	100.0%
Djersitje profuze	60	90.9%
Infeksione të përsëritura pulmonare	63	95.5%
Vonesë në rritje	42	63.6%
Dispne	44	66.7%
Cianozë	5	7.6%
Çrregullim të ritmit	10	15.2%

Grafikisht paraqitur:

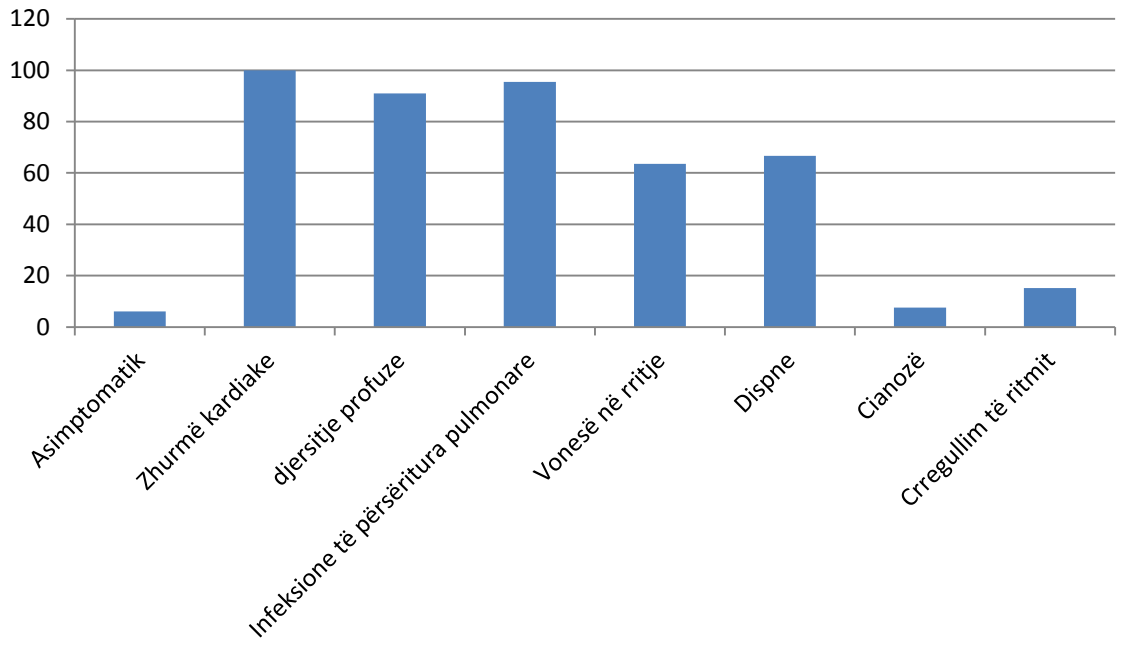

Figura 4.27 Prezantimi klinik i rasteve me DIV

Nga këto të dhëna 4 raste janë paraqitur asimptomatik në vizitën e parë (6% e rasteve), për shkak të zhurmës sistolike janë dërguar për kryerjen e ekos kardiake nga ku është vënë diagnoza.
Të gjitha rastet janë paraqitur me sufël holositolik me intesitet të lartë, të ashpër dhe të shoqëruar me fremitus, karakteristike kjo për rastet me DIV.
Pjesa më e madhe (95% e rasteve) janë paraqitur me infeksione rekurente pulmonare. Siç është shpjeguar dhe në pjesën teorike, në rastet me DIV për shkak të komunikimt midis dy ventrikujve dhe shuntit majtas-djathtas, fluksi pulmonar i ekspozohet presionit sistemik të gjakut duke çuar në hiperfluks pulmonar.
Shumica e rasteve paraqesin djersitje profuze (afërsisht 91% të rasteve).
Afërsisht 64% e rasteve paraqesin vështirësi në ushqyerje, ushqehen pak ose lodhen gjatë ushqyerjes dhe për pasojë kanë pasur vonesë në rritje (sipas grafikëve moshë peshë, moshë-gjatësi). Me korrigjimin e defektit është parë rritje normale e këtyre rasteve (përveç rasteve të komplikuara).
Në përgjithësi shumë pak raste janë paraqitur me cianozë (rreth 8%) dhe në këto raste është parë që raporti i qarkullimit të gjakut pulmonar me atë sistemik është afruar rreth 1/1 dhe shunti është bërë bidireksional duke çuar kështu në insuficiencë kardiake. Ajo që është vënë re në pjesën më të madhe të rasteve ka qënë një ndryshim i ngjyrës në momentin që bebi qan (intolerancë ndaj sforcos).
Pak raste (afërsisht 15%) si shenjë të parë kanë pasur çrregullim të ritmit.

Ekokardiografikisht rastet janë paraqitur me këto të dhëna:

Tabela 4.42 Të dhënat mbi madhësinë e DIV dhe vlerave të FS në rastet me DIV

	Madhësia e DIV (mm)	**Fraksioni i shkurtimit (FS%)**
Mesatarja	7.5	32.4
Minimumi	5	28
Maximumi	11	36
Deviacion Standart	1.57	1.93

Të gjitha rastet kanë pasur DIV perimembranoz. Dy raste përveç DIV perimembranoz kanë pasur dhe DIA, ndërsa vetëm një rast përveç DIV perimembranoz ka pasur një DIV të vogël muskular.

Rastet me DIV restriktiv (dimensionet e defektit <5mm) në total janë 5, ndërsa rastet me DIV jorestriktiv (dimensionet e defektit >10mm) rezultojnë 13, pjesa tjetër (48 raste) kanë pasur defekte në dimensione midis vlerave 5-10mm.
Nga studimi ynë rezulton që mesatarisht kanë kryer intervent rastet me dimensione të DIV 7.5 mm, minimalja 5 mm dhe maximalja 11 mm.

Sipas udhëzuesve indikacionet për korrigjimin e defektit janë:

- Pacient të çdo moshe me defekt të madh që janë simptomatik, këto simptoma nuk kontrollohen dot me terapi medikamentoze.
- Latantët 6-12 muajsh me defekte të mëdha me hipertension pulmonar.
- Pacient në moshë mbi 24 muajsh në të cilët raporti i qarkullimit pulmonar të gjakut me qarkullimin sistemik është 2:1 (Qp/Qs=2/1).
- Të gjithë pacientët me DIV suprakristale pavarsisht dimensioneve të defektit kanë indikacione për korrigjim kirurgjikal, kjo pasi kanë rrisk të lartë për regurgitim të valvulës së aortës.

Përsa i përket zmadhimit të kaviteteve të djathta në ekon kardiake preoperatore kemi këto të dhëna:

Tabela 4.43 Zmadhimi i kaviteteve të djathta në rastet me DIV (pre operator)

Zmadhim i kaviteteve të djathta	**Numri i rasteve**	**Përqindja**
Po	13	19.7%
Jo	53	80.3%
Totali	*66*	*100.0%*

Grafikisht paraqitet si më poshtë:

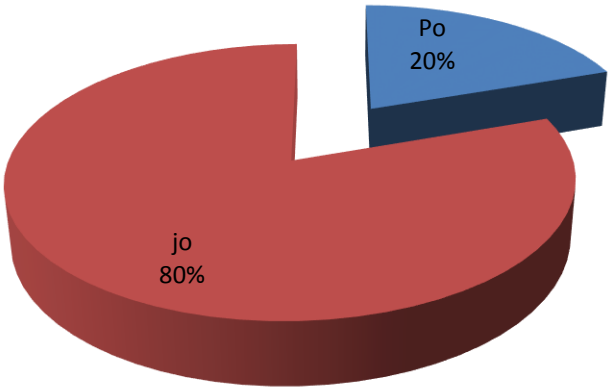

Figura 4.28 Zmadhimi i kaviteteve të djathta në rastet me DIV (pre operator)

Duhet përmendur se në termin zmadhim të kaviteteve përfshihet zmadhimi i atriumit dhe ventrikulit të djathtë, përveç zmadhimit të këtyre kaviteteve në 20% të rasteve është vënë re zmadhim i arteries pulmonare.

Në mënyrë të përmbledhur rastet me hiperfluks pulmonar paraqiten në tabelën e mëposhtme:

Tabela 4.44 Hiperfluksi pulmonar në rastet me DIV pre operator

Hiperfluksi pulmonar	**Numri i rasteve**	**Përqindja**
Po	66	100%

Siç mund të shihet të gjitha rastet kanë pasur hiperfluks pulmonar.

Përsa i përket terapisë preoperatore rezulton:

Tabela 4.45 Terapia pre operatore në rastet me DIV

Terapi pre operatore	**Numri i rasteve**	**Përqindja**
Po	49	74.2%
Jo	17	25.8%
Totali	*66*	*100.0%*

Grafikisht paraqitur:

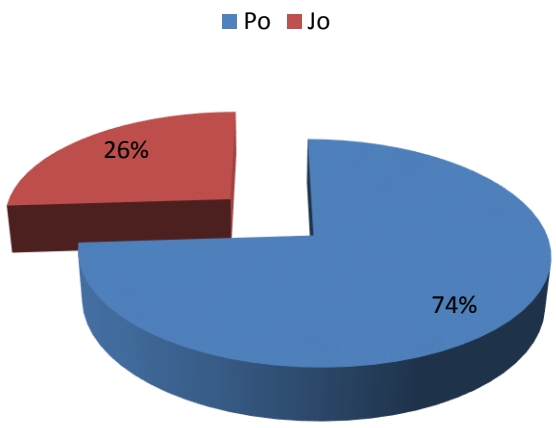

Figura 4.29 Përqindja e rasteve me DIV që kanë marrë terapi para interventit

Për korrigjimin e defektit si teknik operatore tek të gjitha rastet është bërë mbyllja e DIV me patch perikardi autolog.

Tabela 4.46 Teknika operatore e mbylljes së DIV

Mbyllja e DIV me patch autolog	Nr. i rasteve	Përqindja
	66	100.0%

Rastet që kanë pasur komplikacione post operatore paraqiten në mënyrë të përmbledhur:

Tabela 4.47 Komplikacionet post operatore në rastet me DIV

Komplikacione post operatore	**Numri i rasteve**	**Përqindja**
Po	18	27.3%
Jo	48	72.7%
Totali	*66*	*100.0%*

Grafikisht paraqitur:

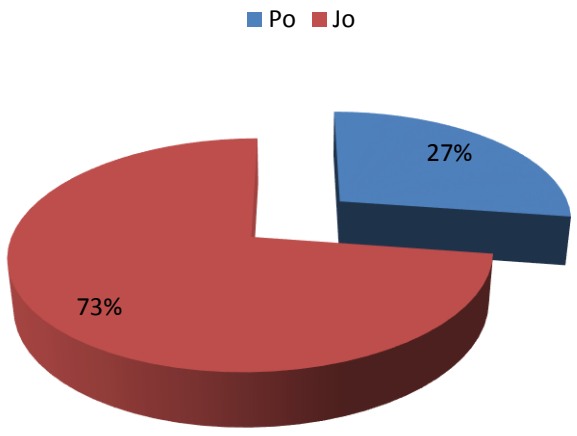

Figura 4.30 Përqindja e rasteve me DIV që kanë shfaqur komplikacione post operatore

Komplikacionet postoperatore janë: perikarditi, bronkopneumoni bilaterale, infektim të plagës operatore dhe vdekja.

Tabela 4.48 Komplikacionet post operatore në rastet me DIV

Komplikacione post operatore	**Numri i rasteve**	**Përqindja**
Perikardit	9	50%
Bronkopneumoni bilaterale	7	39%
Infektim i plagës	1	5.5%
Vdekje	1	5.5%
Totali	*18*	*100.0%*

Të paraqitura në mënyrë grafike si më poshtë:

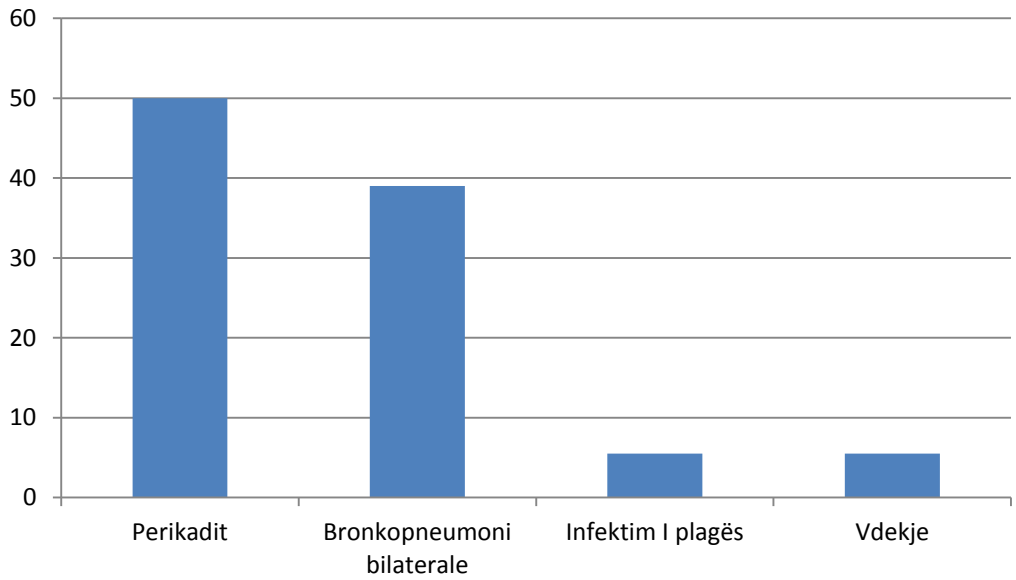

Figura 4.31 Komplikacionet post operatore në rastet me DIV

Siç mund të shihet në rastet me DIV komplikacioni më i shpeshtë është perikarditi, më pas bronkopneumonia, më pak raste kanë pasur infektim të plagës dhe një rast ka bërë exitus letal (1.5% e të gjitha rasteve me DIV). Në këtë rast, pas interventit është instaluar insuficienca kardiake me ulje të fraksionit të ejeksionit dhe pas 15 ditësh fëmija bën arrest kardiak dhe exitus letal.

Në ekokardiografinë post operatore rezulton:

Tabela 4.49 Vlerat e FS në rastet me DIV post operator

	Minimumi	**Maximumi**	**Mesatarja**	**Deviacion standart**
FS%	29	36	32.7	1.73

Nga tabela rezulton se vlera mesatare e FS është 32.7% pas interventit.

Ndërsa përsa i përket zhurmës kardiake, hiperfluksit pulmonar, çrregullimet e ritmit dhe hiperfluksit pulmonar past interventit kemi këto të dhëna:

Tabela 4.50 Reperti auskultator post operator në rastet me DIV

Zhurmë kardiake post operator	**Numri i rasteve**	**Përqindja**
Po	26	39.4%
Jo	40	60.6%
Totali	*66*	*100.0%*

Tabela 4.51 Rastet me DIV e çrregullim ritmi, zmadhim të kaviteteve të djathta dhe hiperfluks pulmonar post operator

	Numri i rasteve	**Përqindja**
Çrregullim ritmi	12	18.2%
Zmadhim i kaviteteve të djathta	4	6.1%
Hiperfluks pulmonar	0	0%

Nga të dhënat rezulton që vetëm 39% vazhdojnë të kenë zhurmë kardiake në këto raste pavarësisht korrigjimit të defektit ka pasur një shunt të vogël rezidual dhe një insuficiencë të lehtë të valvulës trikuspidale. Zhurma ka qënë sistolike por me intensitet më të ulur dhe pa fremitus.
Vetëm 18% të rasteve kanë pasur çrregullime të ritmit post korrigjimit dhe në 6% të rasteve kanë persistuar kavitetet e djathta të dilatuara. Në të gjitha rastet pas një viti është parë rikthim i përmasave normale të këtyre kaviteteve. Ndërsa asnjë rast mbas 6 muajsh nga momenti i korrigjimit nuk ka pasur hiperfluks pulmonar. Të paraqitura në mënyrë më të përmbledhur këto të dhëna si në grafikun më poshtë:

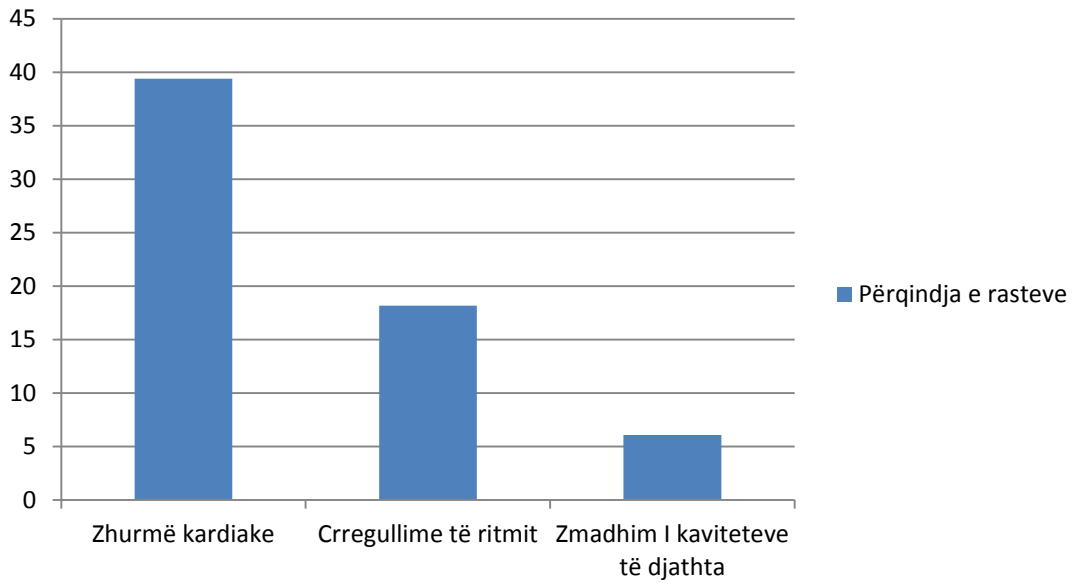

Figura 4.32 Zhurma kardiake, çrregullimi i ritmit dhe zmadhimi i kaviteteve të djathta në rastet me DIV post operator

Ditëqëndrimi mesatar i këtyre rasteve ka qënë afërsisht 11 ditë. Të gjithë fëmijët kanë marrë mjekim pas kryerjes së interventit. Gjatë qëndrimit spitalor këto raste janë mjekuar si më poshtë:

Tabela 4.52 Terapia post operatore në rastet me DIV

Terapia post operatore	**Numri i rasteve**	**Përqindja**
Antibiotik	66	100.0%
Antiinflamator	66	100.0%
Furosemid	49	74.2%
ACE inhibitor	12	18.2%
Sildenafil	2	3.0%
Inotrop pozitiv	5	7.6%
Digoksinë	1	1.5%

Të gjitha rastet pas korrigjimit kanë përdorur antibiotik dhe antiinflamator për efektin analgjezik të tyre, 74% e rasteve kanë marrë diuretik (furosemid) dhe 18% ACE inhibitor si kaptopril ose enalapril. Një numër i vogël i rasteve kanë përdorur sildenafil, digoksinë dhe inotrop pozitiv.

Duke i krahasuar të dhënat ekokardiografike pre dhe post operatore kemi:

Tabela 4.53 Zmadhimi i kaviteteve të djathta pre dhe post operatore në rastet me DIV

Zmadhimi i kaviteteve djathta	**Pre operator**	**Post operator**	**Vlera p**
Po	13 (19.7%)	4 (6.1%)	**0.013**
Jo	53 (80.3%)	62 (93.9%)	
Total	*66 (100.0%)*	*66 (100.0%)*	

Testi Wilcoxon = 2.49

Përmes test Wilcoxon shihet se ka një diferencë statistikisht të rëndësishme në zmadhimin e kaviteteve të djathta para dhe pas ndërhyrjes kirurgjikale në rastet me DIV (p=0.013).

Pas ndërhyrjes zvogëlohet numri i pacientëve me zmadhimin e kaviteteve të djathta (19.7% vs 6.1%).
Përsa i përket krahasimit të vlerave të hiperfluksit pulmonar pre dhe post operator kemi:

Tabela 4.54 Hiperfluksi pulmonar pre dhe post operator në rastet me DIV

Hiperfluksi pulmonar	**Pre operator**	**Post operator**	**Vlera p**
Po	66 (100.0%)	0 (0.0%)	**<0.001**
Jo	0 (0.0%)	66 (100.0%)	
Total	*66 (100.0%0)*	*66 (100.0%)*	

Testi Wilcoxon=8.12

Përmes testit Wilcoxon shihet se ka një diferencë statistikisht të rëndësishme në hiperfluksin pulmonar para dhe pas ndërhyrjes kirurgjikale (p<0.001). Pas ndërhyrjes nuk ka asnjë pacient me hiperfluks pulmonar.

Tabela 4.55 Çrregullimet e ritmit pre dhe post operator në rastet me DIV

Çrregullim ritmi	**Numri i rasteve**	**Përqindja**	**Vlera p**
Po	10 (15.2%)	12 (18.2%)	**0.637**
Jo	56 (84.8%)	54 (81.8%)	
Total	*66 (100.0%)*	*66 (100.0%)*	

Testi Wilcoxon=0.47

Përmes testit Wilcoxon shihet se nuk ka diferencë statistikisht të rëndësishme në çrregullimin e ritmit para dhe pas ndërhyrjes kirurgjikale (p=0.637).
Këto të dhëna paraqiten në mënyrë të përmbledhur në figurën 4.33.

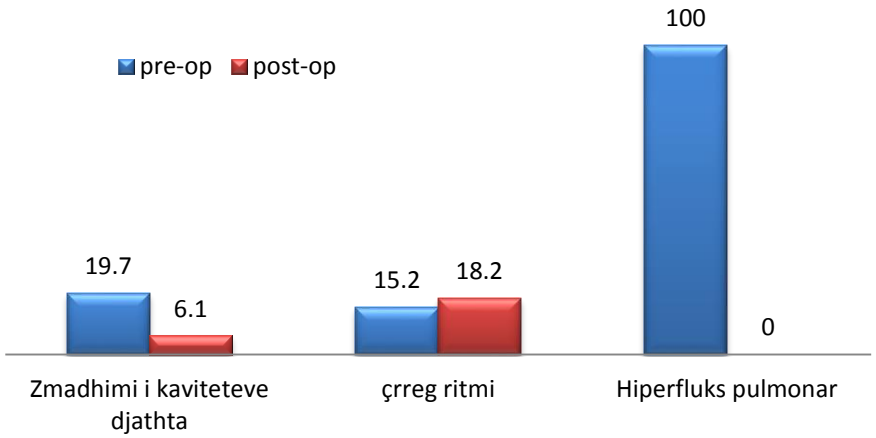

Figura 4.33 Zmadhimi i kaviteteve të djathta, çrregullimet e ritmit dhe hiperfluksi pulmonar në rastet me DIV pre dhe post operatore

Përsa i përket vlera pre dhe post operatore të FS kemi këto të dhëna:

Tabela 4.56 Kontrakt FS

	Pre operator	**Post operator**	**Vlera p**
FS	32.36±1.93	32.72±1.73	0.009

T-test=2.7

Përmes testit të studentit për dy mostra çifte shihet se ka një diferencë statistikisht të rëndësishme lidhur me kontrakt FS para dhe pas ndërhyrjes kirurgjikale (p=0.009). Pas ndërhyrjes ka një tendencë për rritje të vlerës mesatare të kontrakt FS, krahasuar me vlerën para ndërhyrjes (përkatësisht 32.72±1.73 vs 32.36±1.93).

5 DISKUTIMI

Defektet septale kongenitale janë të shpeshta në moshën pediatrike. Shenjat klinike prezantuese nuk janë specifike për këtë arsye ka raste vonese në diagnostikimin e tyre. Megjithatë prezenca e zhurmës kardiake është elementi kyç për dyshimin e rasteve me kardiopati septale. Shpërndarja ndër vite e rasteve me DIA, KAV dhe DIV ka qënë gati e njëjtë. Mosha mesatare e diagnostikimit të rasteve me DIA ishte 3.3 vjeç, për rastet me KAV 7.5 muajsh dhe për rastet me DIV 1.7 muajsh. Siç mund të shihet diagnostikohen më herët rastet me DIV dhe KAV për shkak të zhurmës kardiake më të shprehur dhe shfaqjen e shenjave klinike më të hershme.

Mosha mesatare e kryerjes së interventit ishte: në rastet me DIA 5 vjeç, në rastet me KAV 2.2 vjeç dhe në rastet me DIV 1.5 vjeç. Sic shihet mosha mesatare e kryerjes së interventit rezulton më e madhe se mosha mesatare e diagnostikimit pasi një pjesë e rasteve ndiqen ambulatorisht si në rastet me DIA, ndërsa në rastet me KAV dhe DIV defektet janë korrigjuar brenda vitit të 2-të të jetës.

Në rastet me DIA nuk është parë bashkëshoqërimi me ndonjë anomali gjenetike, ndërsa për rastet me KAV 55% e rasteve ka pasur anomali gjenetike si sindroma Down. Vetëm 3% e rasteve me DIV kanë qënë me sindromën Down.

Ekoja kardiake është ekzaminimi golden standart jo vetëm për diagnostikimin e këtyre rasteve por edhe për monitorimin e ndjekjen post operatore të tyre.
Për të gjitha rastet u vlerësuan parametra ekografik si FS, madhësia e defektit, prezenca e hiperfluksit pulmonar dhe zmadhimi i kaviteteve të djathta para dhe pas interventin, e më pas u bë krahasimi i tyre.

Me hiperfluks pulmonar para korrigjimit kirurgjikal në rastet me DIA rezultuan 88%, në rastet me KAV 86 % dhe në rastet me DIV 100%.

Para kryerjes së interventit përqindja e rasteve me zmadhim të kaviteteve të djathta është 70 % në rastet me DIA, 60% e rasteve me KAV dhe 20 % e rasteve me DIV.

Komplikacionet post operatore në rastet me DIA rezultuan 6% të rasteve (çrregullime të ritmit dhe bronkopneumoni), 27% në rastet me KAV (çregullime të ritmi, exitus letal) dhe 28% në rastet me DIV (perikardit, infektim të plagës dhe bronkopneumoni, exitus letal).

Çrregullime të ritmit si komplikacion të interventit rezultuan në rastet me DIA 4%, në rastet me KAV 27.6% dhe në rastet me DIV 18%.

Mortaliteti post interventit rezultoi: asnjë rast me DIA, 14 % e rasteve me KAV dhe 1.5% e rasteve me DIV.

Zmadhimi i kaviteteve të djathta pas kryerjes së interventit rezultoi: në 12% të rasteve me DIA, 10.4 % të rasteve me KAV dhe 6 % të rasteve me DIV.

Në auskultacion zhurma kardiake post interventi rezultoi: 16% e rasteve me DIA, 100% e rasteve me KAV dhe 39% e rasteve me DIV. Në asnjë rast pas korrigjimit të defektit nuk ka pasur hiperfluks pulmonar.

Duke i krahasuar vlerat pre dhe post operatore përsa i përket zmadhimit të kaviteteve të djathta u vu re se për të gjitha rastet ka diferencë statistikisht të rëndësishme ($p<0.001$) që do të thotë që ka

një zvogëlim të dukshëm të rasteve me DIA, KAV dhe DIV me zmadhim të kaviteteve të djathta pas kryerjes së interventit (testi Wilcoxon).

Duke krahasuar hiperfluksin pulmonar pre dhe post operator rezultoi një diferencë statistikisht e rëndësishme për të gjitha rastet, që do të thotë që pas korrigjimit kirurgjikal asnjë rast me DIA, KAV dhe DIV nuk kanë më hiperfluks pulmonar. Nëpërmjet testit të studentit u krahasuan dhe vlerat e FS % pre dhe post operatore dhe rezultoi një diferencë statistikisht e rëndësishme për të gjitha rastet, që do të thotë që pas korrigjimit të defekteve vlerat e FS rriten.

6 PËRFUNDIME

Në këtë studim janë mbledhur të dhënat për 145 raste me defekt kardiak septal përkatësisht 50 raste me DIA, 29 raste me KAV dhe 60 raste me DIV. Këto të dhëna janë marrë përgjatë viteve 2011-2014, në repartin e Kardiopediatrisë, Shërbimi i Pediatrisë së Përgjithshme në QSUT, Tiranë. Të dhënat janë nënshtruar përpunimit statistikor, dhe është bërë e mundur krahasimi i disa variablave pre operator me ato post operator. Fokus i veçantë i është dhënë ndjekjes ekokardiografike të këtyre rasteve.
Në bazë të studimit rezultuan këto të dhëna:

- Shpërndarja ndër vite e rasteve me DIA, KAV dhe DIV ka qënë gati e njëjtë.
- Shpërndarja sipas gjinisë rezulton: për rastet me DIA kishim predominim të femrave me 56% dhe 44% meshkuj. Në rastet me KAV 55% ishin femra dhe 45% meshkuj, ndërsa me DIV predominonin meshkujt me 53% të rasteve dhe 47% ishin femra.
- Mosha mesatare e diagnostikimit të rasteve me DIA ishte 3.3 vjeç, për rastet me KAV 7.5 muajsh dhe për rastet me DIV 1.7 muajsh. Siç mund të shihet diagnostikohen më herët rastet me DIV dhe KAV për shkak të zhurmës kardiake më të shprehur dhe shfaqjen e shenjave klinike më të hershme.
- Mosha mesatare e kryerjes së interventit ishte: në rastet me DIA 5 vjeç, në rastet me KAV 2.2 vjeç dhe në rastet me DIV 1.5 vjeç. Siç shihet mosha mesatare e kryerjes së interventit rezulton më e madhe se mosha mesatare e diagnostikimit pasi një pjesë e rasteve ndiqen ambulatorisht si në rastet me DIA, ndërsa në rastet me KAV dhe DIV defektet janë korrigjuar brenda vitit të dytë të jetës.
- Në rastet me DIA nuk është parë bashkëshoqërimi me ndonjë anomali gjenetike, ndërsa për rastet me KAV 55% e rasteve kanë pasur anomali gjenetike si sindromë Down. Vetëm 3% e rasteve me DIV kanë qënë me sindromë Down.
- Në prezantimin klinik të rasteve kemi këto të dhëna: në rastet me DIA asimptomatik kanë qënë 40% e rasteve, 68% me infeksione rekurente pulmonare, 58% ka vonesë në rritje dhe me çrregullim të ritmit 8% e rasteve. Në rastet me KAV të gjitha rastet kanë pasur infeksione rekurente pulmonare, 79% kanë pasur dispne, 76% cianozë kryesisht intolerancë ndaj sforcos, 76% me vonesë në rritje dhe crregullim të ritmit 14 %. Në rastet me DIV, 95% kanë pasur infeksione rekurente pulmonare, 91% djersë profuze, cianozë 76%, dispne 67%, vonesë në rritje 64%, crregullim të ritmit 15% dhe asimptomatik 6%.
- Të gjitha rastet kanë pasur zhurmë kardiake në auskultacion, rastet me DIA sufël sistolik me intensitet mesatar, në rastet me KAV sufël sistolik dhe holosistolik, dhe në rastet me DIV sufël sistolik dhe fremitus.
- Madhësia mesatare e defektit në rastet me DIA os secundum është 14.6mm, madhësia e DIA os primum është 9.3mm, madhësia e DIV në rastet me KAV është 4.76mm. Ndërsa në rastet me DIV madhësia mesatare e defektit interventrikular është 7.5mm.
- Terapi pre operatore kanë marrë 12% e rasteve me DIA (antibiotik), 80% e rasteve me KAV (antibiotik dhe diuretik) dhe 74% e rasteve me DIV.
- Me hiperfluks pulmonar para korrigjimit kirurgjikal në rastet me DIA rezultuan 88%, në rastet me KAV 86% dhe në rastet me DIV 100%.
- Para kryerjes së interventit përqindja e rasteve me zmadhim të kaviteteve të djathta është: 70% në rastet me DIA, 60% e rasteve me KAV dhe 20% e rasteve me DIV.
- Korrigjimi i defekteve është bërë në rastet me DIA 74% me suturë direkte dhe 26% me patch perikardi autolog. Në rastet me KAV 79% korrigjimi është bërë me patch perikardi autolog, 69% ka bërë suturë të kleftit mitral dhe një pjesë e vogël të rasteve ka bërë plastik të valvulës mitrale, suturë direkte të DIA, bending të AP dhe vendosje të unazës Edwards.
- Ditëqëndrimi mesatar në spital ishte 9 ditë për rastet me DIA dhe 11 ditë në rastet me KAV dhe DIV.

- Terapi post operatore me antibiotik kanë marrë të gjithë rastet, ndërsa me preparate si furosemid, ACE inhibitor, furosemid, sildenafil dhe inotro kanë marrë vetëm rastet me KAV dhe DIV.
- Komplikacionet post operatore në rastet me DIA rezultuan në 6% (çrregullime të ritmit dhe bronkopneumoni), 27% në rastet me KAV (çregullime ritmi, exitus letal) dhe 28% në rastet me DIV (perikardit, infektim të plagës, bronkopneumoni dhe exitus letal).
- Çrregullime të ritmit si komplikacion të interventit rezultuan në rastet me DIA 4%, në rastet me KAV 27.6% dhe në rastet me DIV 18%.
- Mortaliteti post interventit rezultoi: asnjë rast me DIA, 14% e rasteve me KAV dhe 1.5% e rasteve me DIV.
- Në asnjë rast pas korrigjimit të defektit nuk ka pasur hiperfluks pulmonar.
- Zmadhimi i kaviteteve të djathta pas kryerjes së interventit rezultoi 12% të rasteve me DIA, 10.4% të rasteve me KAV dhe 6% të rasteve me DIV.
- Në auskultacion zhurma kardiake post interventi rezultoi 16% e rasteve me DIA, 100% e rasteve me KAV dhe 39% e rasteve me DIV.
- Duke i krahasuar vlerat pre dhe post operatore përsa i përket zmadhimit të kaviteteve të djathta u vu re se për të gjitha rastet ka diferencë statistikisht të rëndësishme ($p<0.001$) që do të thotë që ka një zvogëlim të dukshëm të rasteve me DIA, KAV dhe DIV me zmadhim të kaviteteve të djathta pas kryerjes së interventit (testi Wilcoxon).
- Duke krahasuar hiperfluksin pulmonar pre dhe post operator rezultoi një diferencë statistikisht e rëndësishme për të gjitha rastet, që do të thotë që pas korrigjimit kirurgjikal asnjë rast me DIA, KAV dhe DIV nuk kanë më hiperfluks pulmonar.
- Nëpërmjet testit të studentit u krahasuan dhe vlerat e FS % pre dhe post operatore dhe rezultoi një diferencë statistikisht e rëndësishme për të gjitha rastet, që do të thotë që pas korrigjimit të defekteve vlerat e FS rriten.
- Si konkluzion mund të themi se pas korrigjimit të defekteve septale ka një rrite të vlerave të FS, zhdukje të hiperfluksit pulmonar dhe pakësim të rasteve me zmadhim të kaviteteve të djathta.

7 REKOMANDIME

- Diagnostikim i hershëm i kardiopative kongenitale septale, në mënyrë që të korrigjohen në kohën optimale.
- Mbledhja e të dhënave, krijimi i një regjistri kombëtar dhe përcaktimi i incidencës dhe prevalencës së kardiopative septale.
- Duhen të bëhen protokollet me indekset ekokardiografik dhe klinik që të përcaktohet koha dhe mënyra optimale e ndërhyrjes.
- Duhen bërë udhëzues për ndjekjen e mëtejshme postoperatore në mënyrë që të evidentohen sa më herët komplikacionet e hershme dhe të vonshme.

ANEKSI A

Indikacionet për korrigjimin e defekteve septale

Siç u tha më sipër lind nevoja e përpilimit të një protokolli për të përcaktuar indikacionet e korrigjimeve të defekteve septale. Në rastet me defekte septale interventi programohet dhe në këto raste ka nevojë të përcaktohen disa kritere udhëzuese për korrigjimin në kohën më të mirë të mundshme. Disa prej këtyre kritereve udhëzuese përshkruhen në këtë aneks.

- Udhëzimet për korrigjimin e defektit në rastet me DIA:

Mbyllja e defektit interatrial këshillohet të bëhet:

- Tek të gjithë rastet simptomatike
- Në rastet asimptomatike por që kanë një raport të qarkullimit sistemik me atë pulmonar të barabartë me 2:1
- Tek të gjithë rastet që paraqiten me zmadhim të kaviteteve të djathta.

Preferohet që mbyllja e defektit të bëhet mbas vitit të parë të jetës deri në moshën parashkollore.

- Udhëzimet për korrigjimin e KAV
- Këshillohet korrigjimi i defektit KAV parcial dhe komplet brenda 6-12 muajve të parë të jetës në mënyrë që të shmanget një vaskulopati pulmonare.

- Udhëzimet për korrigjimin e DIV

Mbyllja e defektit interventrikular këshillohet të bëhet:

- Në të gjithë pacientët me defekt të madh, pavarsisht moshës
- Të gjithë pacientët simptomatik
- Fëmijët në moshë 6-12 muajsh me defekte të mëdha interventrikulare dhe hipertension pulmonar
- Fëmijë me moshë mbi 24 muajsh me një raport të qarkullimit pulmonar me atë sistemik të barabartë me 2:1
- Fëmijët me defekte suprakistale pavarësisht dimensioneve (për shkak të rriskut për regurgitim aortik).

ANEKSI B

Udhëzimet për ndjekjet post operatore të rasteve me defekte septale kardiake

Këshillohet kryerja e ekos kardiake dhe EKG pas interventit (1-2 ditë pas korrigjimit të defektit), pastaj mbas një jave, një muaji, 3-6 muajsh dhe pas një viti nga momenti i korrigjimit të defektit. Më pas kontrolli bëhet çdo 1 vit me eko kardiake, EKG, Holter dhe testi i sforcës. Në bazë të këtyre kontrolleve janë parë rastet për disfunksion të nyjes sinusale, madhësinë dhe funksionin e ventrikulit të djathtë, insuficiencë të valvulës mitrale e trikuspidale, stenozë subaortike dhe çrregullime të ritmit.

REFERENCA

1-Brand T:Heart development, molecular insights into cardiac specification and early morphogenesis. Dev Biol.258:1-19 2003

2-Abman SH: Recent advances in the pathogenesis and treatment of persistent pulmonary hypertension of the newborn. Neonatology 91:283-290 2007

3-Trines J, Hornberger LK: Evolution of heart disease in utero. Pediatr cariol. 25:287-298 2004

4- Rudolph AM: Congenital diseases of the heart: clinical-physiological considerations, ed 2,2001 Futura New York

5-Bruneau BG: The developmental genetics of congenital heart disease. Nature.451:943-948 2008

6-Donnai D, Karmiloff-Smith A: Williams syndrome: from genotype through to the congenitive phenotype. Am J Med Genet.97:164-171 2000

7-Foto E. Pediatria 244-245 2014

8-Kharouf R, Luxenberg DM, Khalid O, et al.: Atrial septal defect: spectrum of care. Pediatr Cardiol. 29:271-280 2008

9-Kliegman R. Stanton B. Schor N. Behrman R.: Pediatria di Nelson ed.19, 1604-05 2012

10-Chizner MA: Cardiac auscultation: rediscovering the lost art. Curr Probl Cardiol.33:326-408 2008

11-Garson A: The electrocardiogram in infants and children: a systematic approach. 1983 Lea &Febiger Philadelphia

12-Andrews RE, Tulloh RMR: Interventional cardiac catheterization in congenital heart disease. Arch Dis Child. 89:1168-1173 2004

13- Wolfson Bj: Radiologic interpretation of congenital heart disease. Clin Perinatol. 28:71-89 2001

14-Becker AE, Anderson RH: Atrioventricular septal defects: What's in a name? J Thorac Cardiovasc Surg. 83:461-469 1982

15-Murphy Dj Jr: Atroventricular canal defects. Curr Treat Options Cardiovasc Med.1:323-334 1999

16-Drinkwater DC Jr, Laks H: Unbalanced atrioventricular septal defects. Semin Thorac Cardiovasc Surg. 9:21-25 1997

17-DeGroff CG: Doppler echocardiography. Pediatr cardiol.23:307-333 2002

18-Suzuki T, Bove EL, Devaney Ej, et al.: Results of definitive repair of complete atrioventricular septal defect in neonates and infants. Ann Thorac Surg.86:596-602 2008

19-Myung K. Park: The Pediatric Cardiology Handbook. Third edition 66-75

20-David . Nichols, Ross M. Ungerleider, Philip J. Spevak, William J. Greeley, Duke E. Cameron, Dorothy G. Wetzel :Critical Heart Disease in Infants and Children. Second edition 305-345 2005

21-Hornberger LK, Sahn Dj, Krabill KA, et al.: Elucidation of the natural history of ventricular septal defects by serial Doppler color flow mapping studies. J Am Coll Cardiol. 13:1111-1118 1989

22-Mertens L, Ganame J, Eyskens B: What is new in pediatric cardiac imaging? Eur J Pediatr.167:1-8 2008

23-Frommelt PC: Update on pediatric echocardiography. Curr Opin Pediatr.17:579-585 2005

24-Baker GH, Shirali G, Ringewald JM, et al.: Usefulness of live three-dimensional transesophageal echocardiography in a congenital heart disease center. Am J Cardiol. 103:1025-1028 2009

25-Knauth AL, Lock JE, Perry SB, et al.: Transcatheter device closure of congenital and postoperative residual ventricular septal defects. Circulation. 110:501-507 2004

REFERENCAT E FIGURAVE

I cuore; Istituto della Enciclopedia Italiana fondata da Giovanni Treccani S.p.A.; https://www.treccani.it/enciclopedia/cuore/

II Circulatory system situation; http://www.embryology.ch/anglais/rrespiratory/geburt01.html

III Now heart will be treated with loan; https://www.jagran.com/news/national-heart-patent-to-get-loan-9704968.html

IV Atrio-Ventricular Canal, Complete; http://choc.congenital.org/?id=sp/atrioventricularcomplete2

V Primum Atrial Septal Defect; https://www.echocardiographer.org/Image%20Library/Congenital%20Disorders/Primum%20ASD/PrimumASD.html

VI Dr ranjith mp av canal defect; https://www.slideshare.net/drranjithmp/dr-ranjith-mp-av-canal-defect

VII An ostium primum ASD + Inlet VSD = AV canal defect ! https://drsvenkatesan.com/2010/11/04/an-ostium-primum-asd-inlet-vsd-av-canal-defect/

VIII Ventricular Septal Defect; https://www.pediatriconcall.com/articles/pediatric-cardiology/ventricular-septal-defect/ventricular-septal-defect-introduction

IX Pathophysiology of Congenital Heart Disease in the Adult; https://www.ahajournals.org/doi/full/10.1161/circulationaha.107.714402

X Basic Approach to Reading a Radiograph in the Neonate; Basic Approach to Reading a Radiograph in the Neonate

XI Ventricular Septal Defect (VSD); https://www.echopedia.org/index.php?title=File:VSD09.jpg

XII Acyanotic congenital heart defects; https://www.amboss.com/us/knowledge/Acyanotic_congenital_heart_defects

ABSTRAKT

Hyrje: Defektet septale përbëjnë një pjesë të rëndësishme të defekteve të lindura të zemrës. Defektet e mëdha septale dhe ato të patrajtuara në kohën e përshtatshme shoqërohen me një shkallë të madhe komplikacionesh.
Qëllimi i studimit: Paraqitja e rasteve të diagnostikuara me kardiopati kongenitale septale (DIA, KAV, DIV) dhe përpilimi i protokollit me indekse ekokardiografik dhe klinik që përcakton kohën dhe mënyrën e trajtimit (kirurgjikale apo medikamentoze).
Materiali dhe metodat: Studimi është i karakterit prospektiv i kryer në shërbimin e Pediatrisë së Përgjithshme, reparti i Kardiopediatrisë, për periudhën 2010-2014. Të dhënat u sistemuan në programin Microsoft-Excel dhe u analizuan në SPSS (Statistical Package for Social Sciences) 20.0. U konsideruan sinjifikante vlerat $p \leq 0.05$.
Rezultate: U përfshinë 145 raste me defekt kardiak septal përkatësisht 50 raste me DIA, 29 raste me KAV dhe 60 raste me DIV. Në varësi të llojit të defektit, madhësisë së tij dhe kohës së diagnostikimit janë parë paraqitje të ndryshme klinike. Një pjesë e rasteve rezultuan asimtomatik. Ndër simptomat karakteristike ishin infeksione rekurente respiratore, vonesë në rritje, çrregullim ritmi, cianozë, dispne, djersë profuze. Të gjitha rastet kanë pasur zhurmë kardiake në auskultacion. Korrigjimi i defekteve në rastet me DIA është bërë me suturë direkte ose me patch perikardi autolog. Në rastet me KAV korrigjimi është bërë me patch perikardi autolog, suturë të kleftit mitral dhe një pjesë e vogël të rasteve ka bërë plastik të valvulës mitrale, suturë direkte të DIA, bending të AP dhe vendosje të unazës Edwards.
Përfundim: Nga studimi, ndër të tjera u arrit në përfundimin se pas korrigjimit të defekteve ka një rritje të vlerave të FS, zhdukje të hiperfluksit pulmonar dhe pakësim të rasteve me zmadhim të kaviteteve të djathta.
Fjalë kyç: Anomali kongenitale kardiake, defekte septale kongenitale të zemrës, kardiokirurgji, ekokardiografia.

ABSTRACT

Introduction: Septal defects are an important part of congenital heart defects. Large septal defects and those untreated at the appropriate time are associated with a large degree of complications.
Aim of the study: The presentation of cases diagnosed with congenital septal cardiopathy (ASD, AVC, VSD) and the compilation of a protocol with echocardiographic and clinical indices that determine the time and method of treatment (surgical or medical).
Material and methods: The study is of prospective character conducted in the service of General Pediatrics, Cardiopediatry department, for the period 2010-2014. The data were systematized in Microsoft-Excel and analyzed in SPSS (Statistical Package for Social Sciences) 20.0. Values $p \leq 0.05$ were considered significant.
Results: 145 cases with septal heart defect were included, respectively 50 cases with ASD, 29 cases with AVC and 60 cases with VSD. Depending on the type of defect, its size and the time of diagnosis, different clinical manifestations have been seen. Some cases were asymptomatic. Among the characteristic symptoms were recurrent respiratory infections, growth retardation, arrhythmia, cyanosis, dyspnea, profuse sweating. All cases have had cardiac noise on auscultation. Correction of defects in cases with ASD was done with direct suture or with autologous pericardial patch. In the cases with AVC the correction was done with autologous pericardial patch, mitral gland suture and in a small part of the cases the mitral valve plastic was made, direct ASD suture, AP bending and Edwards ring placement.
Conclusion: From the study, among others, it was concluded that after the correction of defects there is an increase in FS values, disappearance of pulmonary hyperflux and a decrease in cases with enlargement of the right cavities.
Keywords: Congenital cardiac abnormalities, congenital septal defects of the heart, cardiosurgery, echocardiography.