PhD_Fracturat Supracondylare te humerusit tek Femijet deri ne 12 vjec

By Alfred Cake

WORD COUNT	15417	TIME SUBMITTED	25-MAR-2026 12:47PM
		PAPER ID	120876796

Frakturat Supracondylare të humerusit tek Fëmijët deri ne 12-vjec.

Punoi: Alfred Cake
Udhëheqës Shkencor: Prof. Dr. Eduard Gjika

Përmbatja e Lëndës

Kapitulli 1.
Hyrje 3

Kapitulli 2.
Konceptet mbi Frakturat Suprakondilare
të humerusit tek Fëmijët 10

Kapitulli 3
Teknikat e reponimit të hapur për frakturat
e humerusit suprakondilar tek Fëmijët 23

Kapitulli 4
Rishikimi i Literaturës Ekzistuese 38

Kapitulli 5
Frakturat Supracondylare të humerusit tek Fëmijët
deri në 12-vjec në Spitalin Universitar të Traumës 44

Referencat 56

HYRJE

Shumë fëmijë pësojnë të paktën një frakturë gjatë rritjes, dhe shumica e frakturave të fëmijërisë ndodhin gjatë lojës dhe sportit dhe vijnë nga trauma të lehta ose të moderuara. Studimet kanë treguar se 66% e të gjitha frakturave gjatë rritjes ndodhin tek fëmijët dhe adoleshentët që frakturohen në më shumë se një herë, duke sugjeruar që disa fëmijë mund të jenë të predispozuar për fraktura. Këta individë shpesh frakturohen së pari në një moshë të re (<5 vjeç) dhe çdo histori e mëparshme e frakturës rrit rrezikun e frakturave të mëtejshme 2-3-fish.

Frakturat janë më të zakonshme tek fëmijët me mosfunksionim endokrin, sëmundje kronike ose çrregullime gjenetike që ndikojnë në metabolizmin e kockave dhe masën muskulore dhe/ose kërkojnë përdorimin e medikamenteve që ndikojnë në metabolizmin e kockave. Janë identifikuar një sërë faktorësh rreziku që mund të predispozojnë fëmijët dhe adoleshentët për fraktura. Densiteti i ulët mineral kockor është një parashikues i frakturave të reja. Ekzistojnë gjithashtu prova që faktorët gjenetikë, ushqimi i dobët (duke përfshirë marrjen e pamjaftueshme të kalciumit dietik, shmangien e qumështit dhe konsumimin e tepërt të pijeve të gazuara), mungesa e aktivitetit fizik që mban peshë, obeziteti dhe ekspozimi i lartë ndaj traumave mund të ndikojnë në rreziqet e frakturave në përgjithësi. popullata pediatrike. Shumica e frakturave (86.4%) trajtohen vetëm në klinikat ambulatore.

Frakturat suprakondilare të humerusit (SCHF) janë dëmtime të zakonshme tek femijet, dhe përfaqësojnë rreth 3% të të gjitha frakturave, janë frakturat e dyta më të zakonshme, frakturat më të shpeshta te fëmijët nën 8 vjeç dhe frakturat më të zakonshme të bërrylit. Dy të tretat e fëmijëve që shtrohen në spital për shkak të një lëndimi ne bërryl kanë një frakturë suprakondilare të humerusit. Djemtë kanë pasur një incidencë më të lartë të kësaj lloj frakture, por diferenca në krahasim me vajzat duket se po barazohet dhe në disa studime janë raportuar në fakt norma më të larta tek vajzat.

Për shkak të afërsisë së nervave dhe strukturave vaskulare me artikulacionin e bërrylit, këto fraktura shpesh ndërlikohen nga dëmtimi neurovaskulare. Incidenca e komplikimeve vaskulare që paraqiten si mungese pulsi, ose puls I dobet (zakonisht i përcaktuar si jo i palpueshëm, por i dallueshem me Eko dopler), është raportuar midis 3.2% dhe 14.3%. Literatura ka treguar

vazhdimisht se janë frakturat e tipit extensor ato që shoqërohen me dëmtim të arteries brachiale krahasuar me frakturat suprakondilare të tipit fleksion që janë relativisht pa komplikime vaskulare.

Pavarësisht shpeshtësisë së këtyre dëmtimeve, menaxhimi i këtyre frakturave është debatuar prej kohësh nga kirurgët vaskularë dhe ortopedë, veçanërisht në lidhje me indikacionet për eksplorimin e arteries brakiale në një dorë të mirëperfuzuar klinikisht. Menaxhimi i menjëhershëm i frakturave suprakondilare është diskutuar gjerësisht në literaturë dhe megjithëse ka ende polemika, shumica e autorëve mbështesin një protokoll reduktimi të mbyllur dhe shtiza perkutane (për stabilizim) për frakturat e mbyllura suprakondilare të humerusit. Si fazë e parë në menaxhim përdoret reponimi i mbyllur e kombinuar kjo me gips, ose stabilizimin me shtiza perkutane. Vetëm kur pulsi mungonte vazhdimisht (me perfuzion të mirë) pas këtij reduktimi, pacienti konsiderohet për procedura të mëtejshme eksplorimi.

Në shumicën e rasteve ky menaxhim fillestar është i mjaftueshëm për të sjellë kthimin e pulsit radial të munguar më parë. Jo në të gjitha studimet mungesa e pulsit radial shoqërohet me gjendje të dobët të qarkullimit të gjakut (d.m.th., dora e bardhë e ftohtë) dhe kohëzgjatja që përcakton "qëndrueshmërinë" gjithashtu ndryshon ndjeshëm midis studimeve. Disa studime mbrojnë eksplorimin brenda vetëm 30 minutave pas reponimit te fraktures "në mungesë të vazhdueshme te pulsit", ndërsa te tjere rekomandojne kryerjen e angiografise vetëm pas 8 - 12 orësh vëzhgimi nga afër.

Shqetësimi kryesor me trajtimin e vonuar është dështimi i reponimit të mbyllur për shkak të ënjtjes dhe nevojës për t'u kthyer në reponim të hapur, si dhe komplikacionet neurovaskulare dhe sindromës së kompartmentit që mund të ndodhë me kalimin e oreve. Studimet kanë treguar se fëmijët që iu nënshtrohen një operacioni më shumë se 8 orë pas traumes kanë më shumë gjasa të kërkojnë një reponim të hapur në krahasim me ata që i nënshtrohen një operacioni më të hershëm pas lëndimit (8 orë ose më pak).

Në urgjencën e traumës, bëhet reponimi i hapur i frakturës nën anestezi, duke mos patur mundësi të bëhet reponim i mbyllur dhe fiksimi me shtiza perkutane për shkak të mungesës së kushteve në sallën operatore të urgjencës. Kjo na con në rritje të numrit të fëmijeve që shkojnë në reponim të hapur të frakturave suprakondylare të humerusit, pasi operacioni i vonshëm shoqërohet me edemë të madhe dhe pamundësi për reponim të mbyllur. Në rastet me

komplikacione vaskulare të rënda ose me sindrome kompartmenti, interventi kryhet në kushtet e urgjencës.

Qëllimi I këtij studimi është që të shikojë frakturat supracondylare të humerusit tek fëmijët deri në 12-vjec në Spitalin Ushtarak të Traumës në Tiranë për një perudhë 2 vjecare (Janar 2020 – Nëntor 2022), mëyra e trajtimit të tyre, koha e interventit kirurgjikal dhe komplikacionet pas opracionit.

Objektivat e studimit

1. Të paraqesë konceptet mbi Frakturat e Humerusit Suprakondilar tek Fëmijët deri në moshën 12-vjecare;
2. Të paraqesë teknikat e reduktimit të hapur për frakturat e humerusit suprakondilar tek Fëmijët;
3. Të paraqesë të rejat që vijnë nga një rishikim i thelluar i Literaturës Ekzistuese;
4. Të tregojë se kush janë rezualtatet e trajtimit të fëmijëve në Spitalin e Traumës në Tiranë për periudhën Janar 2020 – Nëntor 2022;
5. Të paraqesë sesi ndikon koha e interventit kirurgjikal në komplikacionet pas opracionit.

Një Paraqitje e Përgjithshme e Shërbimit Spitalin Universitar të Traumës

Spitali Universitar i Traumës është i vetmi spital terciar në Shqipëri që pranon dhe trajton afërsisht 8,150 raste të traumës në vit. Lëndimet nga rastet e traumës përfaqësojnë një përqindje të konsiderueshme të sëmundshmërisë dhe vdekshmërisë në Shqipëri që trgon rëndësinë e politikë-bërjes shëndetësorë të marrë masa mbrojtëse sa më efektive dhe eficente për parandalimin e këtyre lëndimeve.

Statistikat për vitin 2021 – 2022 tregojnë që incidenca vjetore për popullatën e Shqipërisë që kërkon një trajtim të specializuar të traumës në nivel tercial është rreth 0.3%. Shkaqet më të zakonshme të lëndimeve për periudhën 2021 – 2022 kanë qenë aksidenti në punë (61.2%), i ndjekur nga lëndimet e bëra si

pasojë e rrahjeve dhe zënkave të ndryshme (32.0%), aksidentet automobilistike (6.6%) dhe plagët me armë zjarri (0.1%). Ndër format e ndryshme të lëndimeve, lëndimet e gjymtyrëve (66.7%) ishin më të shpeshtat, të ndjekura nga lëndimet e kokës dhe qafës, lëndimet e kraharorit dhe politrauma (20.5%, 6.8% dhe 6.0%, respektivisht).

Gjatë viti 2021 – 2022 shërbimi në Spitalin Universitar të Traumës ka funksionuar mirë megjithëse në një pjesë të tij është ndikuar nga pandemia e Covid-19. Gjatë kësaj periudhe puna në shërbimin e traumës ka qenë mjaft intensive si në aspektin klinik ashtu edhe në atë akademik. Rëndësi e madhe i është kushtuar rritjes së shërbimit ndaj pacientit dhe në saje të masave të ndërmarra nga drejtoria e Spitalit Universitar të Traumës si dhe nga Ministria e Shëndetësisë është bërë i mundur përmirësimi I kushteve në sallat e opracionit dhe në pavione që ka ardhur si pasojë e një furnizimi shumë të mirë me medikamente, materiale për mjekim plagësh dhe njëkohësisht edhe furnizimi me gips (megjithëse këtu ka vend për përmirësime).

Gjatë periudhës 2021 – 2022 janë kryer një numër I madh interventesh kirurgjikale dhe konsultash ortopedike dhe I është shërbyer pacientëve në kohë dhe me cilësi (për informacion të detajuar shiko Box 1).

Box 1
Përmbjedhje e Aktivitetit Vjetor të Sektorit të Ortopedisë – Traumatologjisë

Shtrime në Total	2,273 pacientë
Urgjenca	1,179 pacientë
Të Planifikuara	1,094 pacientë
Të Transferuara nga Pavione të tjera	1,919 pacientë
Intervente në Bllokun e Sallave	2,893 operacione
Intervente Ortopedike në Urgjencë	835 operacione
Në Total	3,728 intervente kirurgjikale (Ortopedi Traumatologji)
Konsulta Ortopedike	2,842 pacientë
Vdekje	5 pacientë
Mortalitet	0.22 %
Ditëqëndrimi Mesatar	6.7 ditë

***Shënim**: Të dhënat janë marrë ne SUT për periudhën 2021 – 2022.*

Gjatë kësaj periudhe gjithashtu janë realizuar një numër i madh kosultash ambulatore për pacientët jo vetëm nga Tirana por edhe nga rrethe të ndryshme të Shqipërisë duke kryer kështu rolin e shërbimi terciar, ku statistikat tregojnë një xhiro të madhe të shtratit (Tabela 1).

Tabela 1. Të dhëna mbi shërbimin në Spitalin Universitar të Traumës për periudhën 2021 – 2022

Emërtimi	Shërbimi i Ortopedisë		
	Salla 1	Salla 2	Salla 3
Numri i shtrimeve nga urgjenca	382	404	393
Numri i shtrimeve te planifikuara	375	498	221
Numri i interventeve kirurgjikale	1157	1483	1088
Ditëqendrimi total	10508	8810	7098
Ditëqendrimi mesatar	7.7	6	6.4
Shfrytëzim shtrati	99	98	76
Xhiroshtrati	49	56	40

***Shënim**: Të dhënat janë marrë ne SUT për periudhën 2021 - 2022.*

Shifrat tregojnë që ka një rritje të numrit të të intervenuarve si dhe një ulje të ditëve të shtrimit në spital gjë që tregon për një rritje të cilësisë së shërbimit ndaj pacientit. Në ambjentet e Spitalit të Traumës janë krijuar kushtet më të mira të mundshme për të kryer praktikat mjekore studentët e Universitetit të Mjeksisë, të cilat is vlen të përmendet që nuk kanë qenë në nivelin e duhur gjatë kohës së pandemisë por që kanë ardhur gjithmonë e në rritje sidomos gjatë gjysmës së dytë të vitit 2021 dhe gjithë vitit 2022.

Akrtiviteti kirurgjikal i shërbimit ortopedik në Spitalin Universitar të Traumës kryhet në tri salla kirurgjikale. Grafiku në figurën 1 paraqet një statistikë të detajuar për cdo intervenim kirurgjikal ku pjesën më të madhe e zënë Atroza me 20.4% (n=422 raste) dhe pasohet nga Fraktura e qafes se femurit me 17.7% (n=367 raste) dhe Fraktura te tibias dhe perones me 10.0% (n=206 raste).

Figura 1. Aktiviteti kirurgjikal I Sherbimit Ortopedik

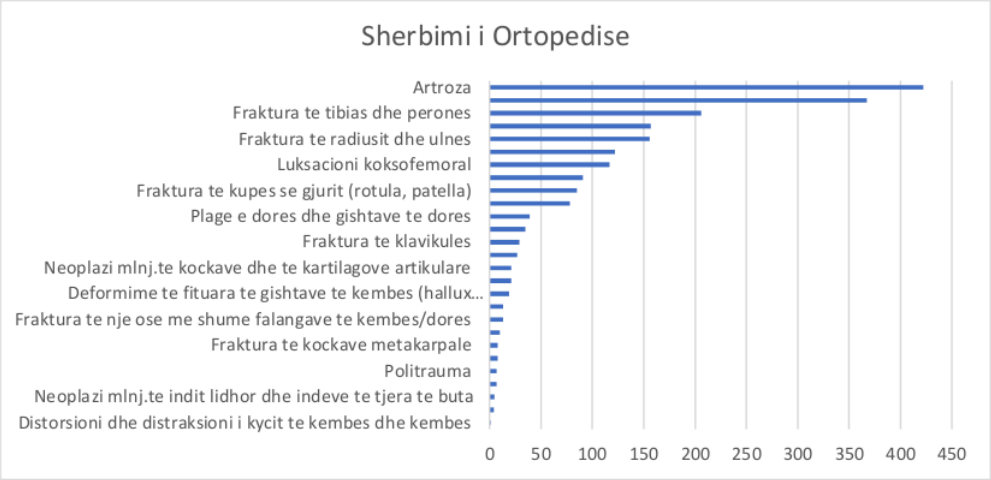

***Shënim**: Të dhënat janë marrë ne SUT për periudhën 2021 - 2022.*

Një punë e madhe dhe cilësore është kryer gjithashtu edhe në shërbimin e gipsit megjithëse ky shërbim është I vendorur në ambientet e shërbimit ambulator dhe në pavione. Është bërë një punë e vazhdueshme që pacientëve i ofrohet një shërbim jo vetëm cilësor por edhe në kohë. Shërbimi protetik si një pjesë mjaft e rëndësishme e shërbimit të traumës ka funksionuar mirë megjithëse në kushtet e vështira të mungesës së materialeve protezuese. Gjatë kësaj periudhe në repartin e urgjencës është kryer një punë e madhe dhe me cilësi të lartë nga ana e ekipit të mjekëve gjatë shërbimit të rojes.

Megjithësa u përmend më sipër, në disa momente disa procedura nuk kanë funksionuar siç duhet. Përmirësimi I procedurave dhe rritja e ndërveprimit midis stafit mjeksor do të cojë në rritjen e efikasitetit të punës në Spitalin e Traumës. Më saktësisht, duhet punuar më tepër për të ulur konsultat ambulatore në ambjentet e pavionit që do të cojë edhe në uljen e konsiderueshme të kostove në këtë spital. Gjithashtu ulja në vonesa në kohën e fillimit të interventeve kirurgjikale, rritja e koordinimit të punës së mjekëve me personelin infermieror dhe rritja e koordinimit të mjekëve ortopedë me mjekët anestezistë do të cojë jo vetëm në rritjen e cilësisë së shërbimit ndaj pacientit por edhe sic është përmendur më sipër në uljen e kostove për pacient.

Sic është përmendur edhe më sipër furnizimi me medikamente, materiale për mjekim plagësh dhe furnizimi me gips ka qenë në nivele shumë të mira. Mungesa

në furnizim ka patur kryesisht për materialet protetike, problem që është diskutuar jo vetëm me drejtorinë e Spitalit të Traumës por edhe me Ministrinë e Shëndetësisë dhe është filluar të merren masa.

Një rëndësi e vecantë gjatë kësaj periudhe I është kushtuar trajnimit të personelit mjeksor nëpërmjet pjesëmarrjes në kongrese dhe konferenca brenda dhe jashtë vendit, të cilat kanë qenë disi të reduktuara për shkak të pandemisë Covid-19.

KAPITULLI 2.

Konceptet mbi Frakturat Suprakondilare të humerusit tek Fëmijët.

Fraktura suprakondilar e humerusit është një nga frakturat më të shpeshta të bërrylit tek fëmijët. Vlerësimi dhe menaxhimi i kësaj frakture vazhdon të evoluojë, veçanërisht në lidhje me konfigurimin e vendosjes së shtizave, dorë pa puls rozë, cubitus varus dhe sindromi i kompartmentit. Kjo tregon që është e domosdoshme për kirurgët ortopedë të cilët menaxhojnë frakturat e suprakondilare te humerusit tek fëmijët, të përditësohen me trajtimet e reja të tyre.

Fraktura suprakondilare është më fraktura me e zakonshme në rrethin e bërrylit tek fëmijët, duke zënë 3% të të gjithëve frakturave pediatrike [1, 2]. Frakturat suprakondilare ndodhin më shpesh tek ndërmjet moshës 5 dhe 7 vjeç dhe shumica e tyre ndodhin në anën e majtë ose jo dominuese [3]. Studimet e fundit kanë një incidencë pothuajse të barabartë midis meshkujve dhe femrave [4, 5]. Frakturat ekstensore përbëjnë rreth 98% tek këto lëndime dhe ato zakonisht ndodhin si rezultat i një rënie me dorë të shtrirë dhe një bërryl në shtrirje të plotë [4].

Ekzaminimi Fizik

Pacientët me fraktura suprakondilare paraqiten me dhimbje dhe ënjtje rreth bërrylit. Lëvizja aktive e bërrylit është e kufizuar dhe një deformim i madh i krahut mund të jetë i pranishëm nëse kemi zhvendosje të frakturave. Ekzaminimi i plotë i gjymtyrës përfshin një vlerësimin të indeve të buta për një ënjtje të rëndë, çarje të lëkurës, ose gërvishtje dhe vlerësim për fraktura të tjera në ekstremitetin e sipërm. Frakturat e fundit distal te humerusit, janë frakturat më të zakonshme të njëanshme që ndodhin te femijet. [6]. Fëmijët që kanë fraktura suprakondilare me fraktura diafizare të parakrahut kanë një rrezik më të lartë të zhvillimit të sindromave të kompartmentit të parakrahut se sa janë ato me fraktura të izoluara suprakondilare [7].

Vlerësimi i plotë neurologjik mund të jetë i vështirë për shkak të dhimbjes, ankthit, ose bashkëpunimi i dobët me ekzaminuesin veçanërisht tek fëmijët e moshës më të ulët se 3 deri në 4 vjeç. Një analizë e studimeve të fundit tregon se demtimet nervore ndodhin në 11.3% e pacientëve me frakturat suprakondilare. [8]. Në pacientët me fraktura suprakondilare të tipit ekstensor, dëmtimi i nervit interosal anterior është më i zakonshmi, i ndjekur nga demtimet e nervit median, radial dhe ulnar. Më i shpeshte është lëndimi i nervit ulnar në frakturat e tipit fleksor [8]. Është shumë e rëndësishme që kirurgët të bëjnë përpjekjet më të mira për të diagnostikuar deficite nervore tek këta pacientë të rinj nëpërmjet vëzhgimit të kujdesshem te pacientit dhe të përsëritë ekzaminimet nëse është e nevojshme.

Në shumicën e pacientëve, deficitet neurologjike të identifikuara në momentin e dëmtimit janë të përkohshme dhe situata zgjidhet nga 6 deri 12 javë. Një prezence e demtimeve neurologjike postoperative është shumë më shqetësues dhe mund të tregojë se nervi i prekur është lënduar gjatë manipulimit dhe fiksimit ose mund të jetë bllokuar në vendin e thyerjes. Eksplorimi i nervit mund të kërkohet për të parandaluar dëmtimin e vazhdueshëm të tij. Përcaktimi i saktë statusit të enëve të gjakut të gjymtyrës së përfshirë në repartin e urgjencës është kritike. Së pari, pulsi distal radial palpohet (ekzaminohet me dorë) për të përcaktuar rrjedhën. Në disa raste, ultrasonografia Doppler mund të jetë e nevojshme. Megjithatë, perfuzioni i dorës është një tregues më i mirë i gjendjes vaskulare të gjymtyrëve pas frakturës suprakondilar. Në të shumtën e fëmijëve, rrjedhja e bollshme kolaterale në parakrah dhe dorë e ka origjinën afër vendit të frakturës. Pavarësisht mungesës së pulsit radial që rezulton nga lëndimi ose spazma e arteria brachiale në vendin e thyerjes, dora mund të jetë e perfuzuar mirë. Treguesit klinikë të perfuzionit të mjaftueshëm distal përfshijnë rimbushjen normale të kapilarëve, temperaturën dhe ngjyrën e lëkurës (që zakonisht përshkruar si rozë).

Fëmijët me një gjymtyrë ishemike mund të përjetojnë dhimbje të konsiderueshme në parakrah, humbje e funksioni motorik, dhimbje me shtrirjen pasive dhe/ose parestezi. Gjendja vaskulare e ekstremitetit të dëmtuar kategorizohet si normal, pa puls me një dorë rozë, ose disvaskulare, e cila ndonjëherë përshkruhet si pa puls me një dorë të bardhë. Fraktura suprakondilare me dorë disvaskulare përbën një urgjencë kirurgjikale.

Vlerësimi Radiografik

Thyerja (e dyshuar) e bërrylit vlerësohet më së miri në AP dhe me radiografi lateral të cilësisë së lartë me qendër në bërryl. Radiografitë përdoren si prova të egzistencës së thyerjes, tregojnë shkallën e kominucionit, dhe shtrirjen intra-artikulare të vijës së fraktures. Drejtimi dhe shkalla e zhvendosjes si dhe rrtullimi i fragmenteve kockore evidentohen ne egzaminimin radiologjik . Pamja e bërrylit të lënduar dhe krahasimi me një radiografi të një bërryli të pa lënduar mund të jetë i dobishëm për të identifikuar fraktura me zhvendosje minimale; megjithatë, këto nuk kërkohen në mënyrë rutine. Kur asnjë frakturë nuk është e dukshme, prania e jastëkut të pasmë të dhjamor, i cili shihet në radiografinë anësore si shkëlqim përgjatë humerusit distal të pasmë dhe fossa olecranon, sugjeron për një frakturë okult të bërrylit. Në një studim, 76% e fëmijëve me radiografi fillestare negative dhe një jastëk dhjamor te pasmë të dukshëm kur patën një radiogafi të përsëritur disa javë me vonë u panë ndryshime rreth humerusit distal, rrezja proksimale, ose olecranon [9].

Linja e përparme humerale është një është një shënues radiografik i vizatuar përgjatë korteksit anterior humeral të zgjatura deri te kapitelum në radiografinë anësore. Kjo vijë kryqëzohet me të tretëen e mesme të kapitelum tek shumica e fëmijëve të shëndetshëm më shumë se 4 vjeç, por mund të shtrihet në një të tretën e përparme të kapitelum tek ata të moshës më pak 4 vjeç (Figura 1) [10].

Figura 1. Pamje e linjës (vijës) së përparme humerale



***Shënim**: Radiografia anësore normale tek një pacient pediatrik që demonstron vendosjen e vijës së përparme humerale, e cila shtrihet përgjatë korteksit anterior humeral. Është*

vizatuar një vijë e dytë pingul me vijën e parë në bazën e bërthamës së osifikimit të capitellum. Kjo vijë e dytë është ndarë në tre pjesë për të përcaktuar se ku bëhet kryqëzimi, nëse ka një të tillë.

Zhvendosja e pasme e frakturave të tipit ekstension është e pranishme nëse vija e përparme humerale nuk e pret bërthamën kockore të kapitelumit. Pamja ortogonale e të gjithë humerusit dhe parakrahut të dëmtuar merren në mënyrë rutinë për të vlerësuar nëse ka fraktura shtesë ipsilaterale.

Klasifikimi

Klasifikimi Gartland është skema më e përdorur për të përshkruar frakturat suprakondilare të tipit ekstensor. Thyerjet e tipit I janë të pazhvendosura, thyerjet e tipit II kanë menteshën e pasme të paprekur, dhe frakturat e tipit III përfshijnë një zhvendosje të plotë [11]. Ëilkins modifikoi klasifikimin Gartland duke i ndarë thyerjet e tipit II në nëntipet A dhe B [12]. Frakturat e tipit IIA janë të zgjatura, por nuk kanë anomali rrotulluese ose zhvendosje. Këto fraktura janë shpesh të qëndrueshme pas një manovre për reduktimin e përkuljes dhe mund të mbahen në një gips. Përveç deformimit të shtrirjes, frakturat e tipit IIB përfshijnë një shkallë të zhvendosjes rrotulluese. Këto fraktura janë përgjithësisht të paqëndrueshme pas reduktimit. Dallimi midis nëntipave lejon kirurgun të parashikojë se cilat fraktura të tipit II mund të menaxhohen me sukses me reduktim dhe gips dhe cilat kërkojnë reduktim dhe fiksim [13].

Kohët e fundit është propozuar shtimi i një frakture të tipit IV në klasifikimin Gartland [14]. Frakturat e tipit IV janë të paqëndrueshme si në përkulje ashtu edhe në shtrirje për shkak të humbjes së plotë të vazhdimesise periostale. Këto fraktura ndodhin ose si rezultat i traumës ose nga forca e tepruar e përkuljes së aplikuar gjatë manovrës së reponimit të mbyllur.

Manaxhimi i Frakturave

Menaxhimi i frakturave suprakondilare të ekstensionit në përgjithësi përcaktohet nga lloji Gartland I klasifikimit. Frakturat e tipit I menaxhohen me 3 deri në 4 javë imobilizim me gips të gjatë me bërryl të përkulur në 90° dhe parakrah të mbajtur në pozicion neutral. Ky trajtim përdoret gjithashtu kur

radiografia fillestare është negative për frakturë, por tregon një jastëk të dukshëm dhjamor të pasem.

Menaxhimi i frakturave suprakondilare të tipit II është i diskutueshëm. Shumë pacientë me fraktura të tipit IIA mund të trajtohen me sukses me reponi të mbyllur dhe gips ; megjithatë, kërkohet vëzhgim I vazhdueshëm nga afër për të monitoruar humbjen e reponimit. Të gjitha frakturat e tipit IIB menaxhohen më së miri me reduktim të mbyllur dhe fiksim.

Për frakturat e tipit III, reponim i mbyllur dhe fiksimi është zgjedhja fillestare e menaxhimit. Në një përdorim të gjerë është teknika gjysmë sterile për të kryer reponimin e mbyllur dhe pinning perkutan. Kjo teknikë nuk kërkon përdorimin e veshjeve speciale dhe kështu redukton kohën dhe koston e sallës së operacionit. Në disa studime është parë që kjo teknikë nuk krijon asnjë infeksion sipërfaqësor ose të thellë që mund të kërkojë një trajtim të mëvonshëm. Në shumicën e rasteve, përdoren shtiza Kirschner 1.8 deri 2 mm, por duhet të kihet parasysh që për fëmijët më të rritur duhet të përdoren shtiza me trashesi me te madhe.. Në përfundim të procedurës, krahu vendoset në 60° deri në 80° fleksion. Në 1 javë pas operacionit, është e rekomanduar të merren radiografi për të konfirmuar ruajtjen e reponimit. Kur reponimi është bërë i mire dora mbahet me nje suport per 3 deri 4 jave . Shtizat hiqen në ambjente të spitalit 3 deri në 4 javë pas operacionit dhe krahu mbahet në një suport për parakrahun për 1 deri në 2 javë.

Frakturat e tipit IV menaxhohen me një teknikë të modifikuar pinning. Në këtë rast në vend që të rrotullohet krahu për të marrë pamje ortogonale gjatë futjes së kunjit, mund të rrotullohet njësia e fluoroskopisë ose dy njësi fluoroskopie mund të përdoren njëkohësisht. Gjithashtu sugjerojnë vendosjen paraprake të shtizave K në fragmentin distal përpara reponimit.

Reponimi i hapur dhe fiksimi i brendshëm indikohet kryesisht për frakturat që nuk mund të reponohen në mënyrë adekuate me metoda të mbyllura, gjithashtu indikohet edhe në rastin a frakturave të hapura. Qasja e përparme në bërryl siguron ekspozimin më të mirë të strukturave neurovaskulare dhe pengesave të indeve të buta në pjesën e përparme që pengojnë reduktimin. Kjo qasje kryhet ose nëpërmjet një prerjeje tërthore ose të zhdrejtë të bërë përgjatë rrudhës së përkuljes së bërrylit.

Komplikacionet Kirurgjikale

Komplikimet janë të zakonshme megjithë një menaxhimin ideal. Studimet kanë treguar që komplikacioni më i zakonshëm është migrimi i kunjave, i cili kërkon një kthim të paparashikuar në sallën e operacionit për heqjen e tyre (kunjave). Komplikimet infektive të lidhura me fiksimin e telit janë më të rralla. Kryesisht infeksionet janë sipërfaqësore dhe numri i pacientëve që kërkon trajtim të osteomielitit të traktit pin dhe artritit septik të bërrylit është shumë i ulët. Komplikacione të tjera kanë të bëjnë me sindromën e kompartmentit gjithashtu edhe lëndim postoperativ të nervit ulnar.

Manaxhimi në Zhvillim i Frakturave

Koha e Ndërhyrjes Kirurgjikale

Tradicionalisht, reduktimi i mbyllur dhe fiksimi i frakturave suprakondilare të tipit III kryhet si një procedurë urgjente brenda disa orëve nga pranimi i pacientit në spital, pavarësisht nga koha e pranimit, ditën ose natën. Kjo bëhet për shkak të shqetësimeve në lidhje me rritjen e edemes, zhvillimit të sindromës së kompartmentit dhe vështirësi në rritje per te realizuar nje reponim adekuat të mbyllur. Megjithatë, kjo praktikë është sfiduar sipas studimeve të fundit.

Bazuar në studimet e deritanishme besohet se është e sigurt që të shtyhet trajtimi kirurgjikal i shumicës së frakturave suprakondilare të tipit III nga 12 deri në 18 orë pas lëndimit [17 – 19]. Në këtë rast të gjithë pacientët me fraktura suprakondilare të tipit III vlerësohen në urgjencë nga një rezident i kirurgjisë ortopedike. Krahu më pas vendoset me kujdes me bërryl në 20° deri në 40° fleksion dhe vendoset në një longete gipsi. Fëmija shtrohet në spital dhe i nënshtrohet kontrolleve neurovaskulare nga infermierja në intervale 2-orëshe. Ilaçet kundër dhimbjeve janë të kufizuara në agjentë që nuk do të qetësojnë pacientin ose nuk do të maskojnë simptomat dhe shenjat e sindromës së kompartmentit (p.sh. acetaminofen, ibuprofen, ketorolac, morfinë me dozë të ulët).

Të gjithë pacientët e shtruar gjatë natës i nënshtrohen operacionit të nesërmen në mëngjes, zakonisht brenda 12 orëve pas pranimit. Lëndimet e trajtuara si urgjente përfshijnë fraktura të hapura suprakondilare ose ato me

tendosje ose carje të lëkurës, fraktura me status vaskular jonormal dhe fraktura që janë veçanërisht në rrezik të lartë të sindromës së kompartmentit, të tilla si ato të shoqëruara me ënjtje të rëndë të parakrahut ose që ndodhin në kombinim me një frakturë te parakrahut (p.sh., bërryl lundrues). Fëmijët që mund të mos ekzaminohen në mënyrë të besueshme për sindromën e kompartmentit për shkak të moshës së vogel, ose paaftësisë njohëse, trajtohen në mënyrë tipike urgjente, siç janë fëmijët me deficit të plotë të nervit median motorik dhe sensor. (Tabela 1).

Tabela 1. Faktorët që përcaktojnë trajtimin urgjent të frakturës suprakondilare.

Faktorët e përdorur për të përcaktuar trajtimin urgjent të frakturës suprakondilare të humerusit në pacientët pediatrikë
• Frakturë e hapur • Gjymtyrë disvaskulare • Inkancerim i lëkurës • Bërryl lundrues • Paraliza e nervit median • Sindroma e kompartmentit në zhvillim • Moshë e re • Paaftësi njohëse

Fraktura e Tipit II

Menaxhimi i frakturave suprakondilare të tipit II mbetet i diskutueshëm sepse raportet e publikuara mbështesin disa opsione si trajtim parësor, duke përfshirë reponimin dhe gipsin [15], reponimin dhe fiksimin e të gjitha frakturave të tipit II [3] dhe reponim dhe fiksimin vetëm të frakturave të tipit IIB [13]. Në shumicën e rasteve frakturat e tipit II menaxhohen kryesisht me reponim të mbyllur dhe fiksim me shtiza krishner. Arsyet kryesore për këtë protokoll menaxhimi janë shqetësimet lidhur me pamundësinë për të mbajtur një reponim adekuat me gips ose splint, mosrespektimi i udhezimeve te mjekut nga ana e pacientit dhe pamundësia për të dalluar një frakturë të tipit

IIA nga një frakturë e tipit IIB. Reponimi i mbyllur dhe gipsi është trajtimi parësor vetëm për ata pacientë me ënjtje minimale dhe reponim korrekt te fraktures në çdo pamje radiografike. Për këtë numër të kufizuar pacientësh, radiografitë përcjellëse merren 5 deri në 7 ditë pas lëndimit. Reponimi dhe fiksimi kirurgjik kryhet nëse pozicioni i fraktures nuk eshte korrekt ne kontrollin e radhes.

Konfigurimi i shtizave Kirshner

Tradicionalisht, një vendosje e shtizave krishner të kryqëzuar është përdorur për të stabilizuar frakturat suprakondilare pas reponimit. Me bërrylin e mbajtur në fleksion, një shtize anësore vendoset në mënyrë perkutane afër kapitelumit në metafizë, dhe një shtize vendoset në mënyrë perkutane përpara sulkus n.ulnar në epikondilin medial. Shtizat janë konfiguruar që të kalojnë në afërsi të vendit të fraktures në vijën e mesme të humerusit distal dhe ato avancohen përmes kortekseve. Ky konfigurim ka treguar të jetë klinikisht efektiv për ruajtjen e reponimit dhe ka treguar në testimin biomekanik se është superior ndaj konfigurimeve të tjera të shtizave, duke përfshirë shtizat e shumta te vendosura ne kondilin lateral. Megjithatë, lëndimi i nervit ulnar ndodh në 10% të pacientëve [16]. Depërtimi i drejtpërdrejtë i nervit ose shtrirja e nervit rreth shtizes janë shkaqe të mundshme të lëndimit. Për më tepër, për shkak se tek disa fëmijë nervi ulnar nënluksohet përpara nga brazda ulnare kur bërryli mbahet në fleksion maksimal, ky ndërlikim mund të ndodhë edhe kur shtiza mediale vendoset saktë në epikondilin medial.

Për të shmangur këtë ndërlikim, shumë kirurgë përdorin vetëm shtizat laterale për të stabilizuar frakturat suprakondilare. Autorë të ndryshëm kanë identifikuar gabime të rëndësishme teknike, duke përfshirë dështimin e përfshirjes së të dy fragmenteve me të paktën dy shtiza, dështimin për të arritur fiksimin bikortikal me të paktën dy shtiza dhe dështimin për të arritur ≥2 mm distance të shtizave në vendin e fraktures (Figura 2). Në këtë rast rekomandohet një vlerësim kritik radiografik të secilës shtize për të shmangur këto gabime, gjithashtu edhe kontrollimin e qëndrueshmërisë së fiksimit duke theksuar vendin e thyerjes nën fluoroskopi në përfundim të procedurës.

Figura 2. Gabime të mundshme teknike në reponimin e mbyllur dhe fiksimin perkutan të frakturave të humerusit suprakondilar tek fëmijët.

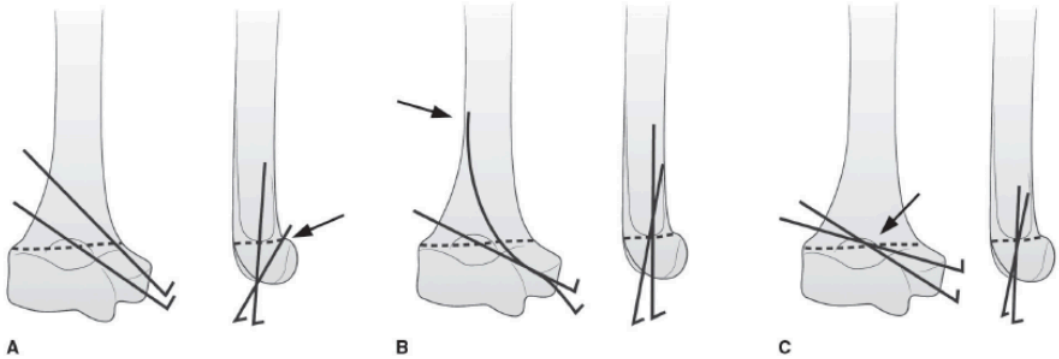

Shënim: *Ilustrime që demonstrojnë gabime të mundshme teknike në reponimin e mbyllur dhe fiksimin perkutan të frakturave të humerusit suprakondilar tek fëmijët. Në çdo panel, imazhi i majtë është një pamje AP dhe imazhi i djathtë është një pamje laterale.*

A) Dështimi për të marrë fiksim bikortikal përgjatë frakturës ku njera shtize del perpara fraktures midis fragmenteve kockore.. (shigjeta).

B) Dështimi për të marrë fiksim bikortikal ku njera prej shtizave ka vendosje intramedulare. (shigjeta).

C) Kunjat kalojnë vendin e thyerjes me një distance <2 mm (shigjeta).

Në shumicën e rasteve është kështilluar që frakturat e zhvendosura të stabilizohen vetëm me shtiza k te vendosura lateralisht. Për thyerjet e tipit II, të përdoren të paktën dy shtiza bikortikale, ndërsa thyerjet e tipit III zakonisht të stabilizohen me të paktën tre shtiza laterale. (Figura 3). Kunjat duhen konfiguruar sa më larg që të jetë e mundur në një mënyrë divergjente, në mënyrë ideale që nuk konvergojnë ose kryqëzohen në vendin e thyerjes. Në mënyrë ideale, si kolona mediale ashtu edhe ajo laterale, duhet që të angazhohen për të përmirësuar stabilitetin. Nëse humerusi distal është i fragmentuar ose reponimi i frakturës është shumë i paqëndrueshëm atëherë vendoset një shtize mediale. Pas vendosjes së kunjave laterale, kunja mediale futet përmes një prerjeje të vogël mbi epikondilin medial me bërrylin në ekstension. Varus/valgus, fleksion/ekstension dhe sforcime rrotulluese aplikohen në frakturë nën fluoroskopinë e drejtpërdrejtë në përfundim të operacionit për të siguruar stabilitet. Krahu më pas vendoset në 80° fleksion dhe pozicion neutral ndërsa pacienti është ende nën anestezi.

Figura 3. Imazhet fluoroskopike të një pacienti pediatrik të menaxhuara me fiksim perkutan

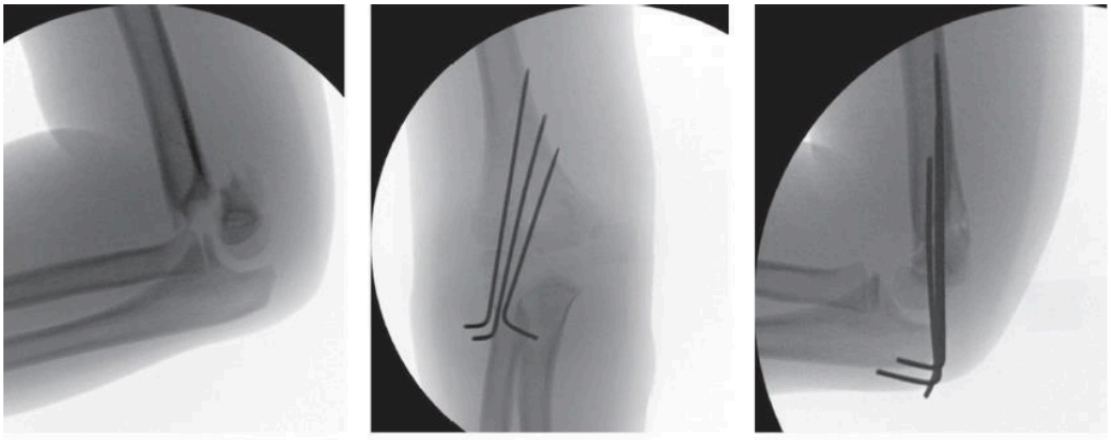

***Shënim**: Imazhet fluoroskopike të një pacienti pediatrik të menaxhuara me fiksim perkutan vetëm lateral për një frakturë suprakondilare të humerusit të tipit III.*

A) Pamje anësore para operacionit që demonstron zhvendosje të plotë.
B) Pamje AP pas vendosjes së kunjave që demonstron vendosjen e shtizave nëpër kolonat mediale dhe anësore.
C) Pamje anësore që demonstron vendosjen e shtizave në rrafshin AP.

Dora Rozë pa Puls

Gjymtyra pa puls e shoqëruar me frakturë suprakondilar është një nga dëmtimet më shqetësuese që has kirurgu ortoped. Ky ankth nxitet pjesërisht nga rrallësia e dëmtimit, mungesa e përvojës me riparimin vaskular të enëve të vogla dhe mungesa e konsensusit në lidhje me menaxhimin më të mirë të gjendjes. Shumica e kirurgëve ndjekin një algoritëm të ngjashëm trajtimi për këtë dëmtim.

Kirurgjia urgjente indikohet për dorën rozë pa puls dhe për gjymtyrën disvaskulare në lidhje me një frakturë suprakondilar. Në sallën e operacionit, fraktura reponohet, nëse është e mundur, mbyllet dhe fiksohet. Statusi vaskular rivlerësohet dhe vëzhgohet për 15 deri në 20 minuta për shenja përmirësimi. Pavarësisht nga statusi i pulsit, nëse dora është e perfuzuar mirë, krahu vendoset ne fleksion 40° deri në 60° dhe fëmija shtrohet në një njësi të kujdesit intensiv ose në njësi për monitorim. Nëse perfuzioni nuk rikthehet brenda këtij afati kohor, anesia eksplorohet menjëherë përmes një hyrje anteriore.

Pas inspektimit, arteria riparohet drejtpërdrejt; nëse kjo nuk është e mundur, përdoret një transplant vene për të korrigjuar defektin. Fashiotomitë profilaktike të parakrahut dhe të dorës kryhen në rastet e riperfuzionit me ishemi të zgjatur. Nëse fëmija nuk ka pësuar lëndime ose fraktura të shumta në të njëjtën gjymtyrë, arteriografia nuk është e dobishme dhe në fakt mund të vonojë rivaskularizimin ose të përkeqësojë spazmën e enëve të gjakut.

Është e kështillueshme që të kryhet në mënyrë urgjente reponimi dhe fiksimi i mbyllur te fëmijët që paraqiten me duar pa puls rozë pas frakturave suprakondilare. Përgjithësisht skenarët që kërkojnë eksplorim vaskular emergjent përfshijnë

- paralizë të plotë të nervit median të shoqëruar me një ekzaminim vaskular jonormal;
- një gjymtyrë disvaskulare;
- dorë pa puls rozë dhe një ekzaminim vaskular i paqartë ose i përkeqësuar; dhe
- shenjat ose simptomat e ishemisë së parakrahut ose të dorës.

Megjithëse është e rekomanduar eksplorimi i të gjitha gjymtyrëve pa një puls radial të prekshëm pas reponimit të mbyllur, mendojmë se nevojiten studime të rezultateve të bazuara në prova të nivelit më të lartë për të justifikuar eksplorimin në të gjithë këta fëmijë.

Cubitus Varus

Cubitus varus është një nga ndërlikimet më të zakonshme të frakturave suprakondilare të menaxhuara ose me gips ose me fiksim. Ky deformim është zakonisht pa dhimbje dhe nuk ndikon në lëvizjen e bërrylit. Tradicionalisht, kirurgët besojnë se ky është kryeshisht një deformim kozmetik. Kryesisht është e rekomandueshme osteotomia korrigjuese tek fëmijët me cubitus varus substancial të mbetur pas frakturave të bërrylit suprakondilar. Ndërsa deformimi kozmetik dhe potenciali për paqëndrueshmëri rrotulluese posterolaterale duhet të diskutohet me prindërit.

Në mënyrë ideale, operacioni kryhet në më pak se 1 vit pas lëndimit, kur diapazoni i lëvizjes së bërrylit ka ndaluar së përmirësuari dhe kur fëmija është mjaft i rritur për të bashkëpunuar me udhëzimet postoperative (p.sh. mosha 4 deri në 5 vjeç). Në këtë rast mund të përdoren shumë procedura të ndryshme. Në më të shumtën e rastve preferohet të kryhet osteotomia me pykë mbyllëse

laterale dhe fiksimi me shtiza përmes një qasjeje laterale ose të pasme (Figura 4). Modifikimi i teknikës (p.sh, osteotomia me hapje) mund të kërkohet tek fëmijët me deformim të rëndë sagittal ose deformime rrotulluese.

Figura 4. Radiografi e bërrylit

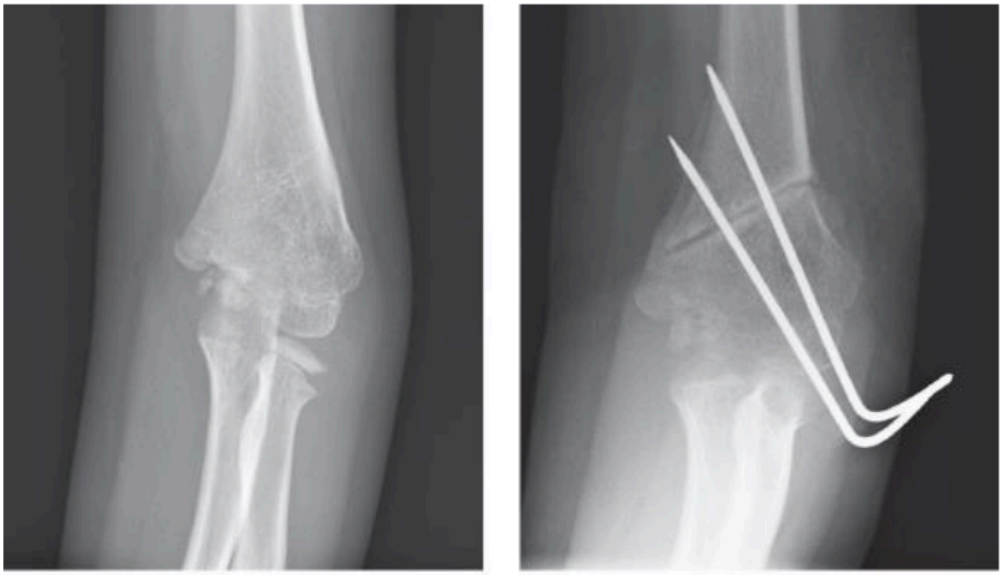

A B

***Shënim**:*

A) *radiografi e bërrylit AP në një pacient pediatrik që demonstron deformim cubitus varus pas trajtimit të një frakture suprakondilare të humerusit. Asnjë deformim i planit sagittal nuk ishte i pranishëm.*
B) *B) radiografia AP e bërrylit pas osteotomisë me pykë mbyllëse anësore dhe vendosjes së kunjave.*

Sindroma e Kompartmentit

Sindroma e kompartmentit është një ndërlikim i rrallë i frakturës suprakondilar, por mund të rezultojë në komplikime shkatërruese. Shenjat dhe simptomat tradicionale të lidhura me sindromën e ndarjes tek të rriturit janë tregues jo të besueshëm të evolucionit të gjendjes tek fëmijët. Tek fëmijët, një nevojë në rritje për ilaçe qetesuese për të kontrolluar dhimbjen është treguesi më i mirë i sindromës së kompartmentit.

Ankthi, shqetësimi dhe pamundësia për të kuptuar komandat ose për të verbalizuar përgjigjet ndaj pyetjeve e bëjnë të vështirë për kirurgun të vlerësojë fëmijët në mënyrë efektive. Një raport i kohëve të fundit tregon se fëmijët që i nënshtrohen riparimit vaskular për një gjymtyrë disvaskulare pas frakturave suprakondilare, janë gjithashtu në rrezik të shtuar të zhvillimit të sindromës së kompartmentit, edhe pas riparimit të suksesshëm vascular [17].

Në të shumtën e rasteve, fëmijët me fraktura suprakondilare të tipit III vëzhgohen në spital për 12 deri në 24 orë pas operacionit për të lejuar zbulimin e hershëm të sindromës së kompartmentit të afërt. Kontrollet neurovaskulare dhe mbikëqyrja për shenjat dhe simptomat e dhimbjes në rritje bëhen në intervale 2 deri në 4 orë. Për të parandaluar qetësimin e tepërt ose kontrollin e dhimbjes që mund të maskojë shenja delikate të gjendjes, përdoren analgjezikë jo-narkotikë ose doza të ulëta të narkotikëve për kontrollin e dhimbjes.

Pacientët me sindromën e dyshuar të ndarjes zakonisht kthehen në sallën e operacionit për matjen e presioneve në kompartmente. Menaxhimi përfshin fasciotomi volare të parakrahut të kryer përmes një qasjeje të shtrirë nga bërryli në kyçin e dorës. Rezultate të shkëlqyera janë raportuar në 90% të pacientëve nëse dekompresimi kryhet brenda një mesatare prej 30.5 orësh pas diagnozës [18]. Megjithatë, sindroma e kompartmentit është një urgjencë kirurgjikale dhe fasciotomia që duhet të kryhet sa më shpejt që të jetë e mundur pas diagnozës.

KAPITULLI 3.

Teknikat e reponimit të hapur për frakturat e humerusit suprakondilar tek Fëmijët

Sic është shpjeguar në kapitullin e dytë të këtij disertacioni frakturat suprakondilare të humerusit janë dëmtimet më të zakonshme të frakturave të bërrylit tek fëmijët [19, 20]. Përafërsisht 95% e këtyre lëndimeve klasifikohen si modele të tipit ekstensor që rezultojnë nga hiperekstensioni i detyruar i bërrylit pas një rënie në një krah të shtrirë [21]. Frakturat mund të klasifikohen në bazë të drejtimit te zhvendosjes së tyre si në planin sagittal ashtu edhe në atë koronal, gjë që ka implikime për përfshirjen e strukturave nervore ose vaskulare. Literatura sugjeron se standardi i kujdesit për frakturat e tipit III Gartland është menaxhimi kirurgjik me teknika të reponimit të mbyllur dhe fiksimi perkutan me shtiza k. [22, 23, 24]. Reponimi i hapur dhe fiksimi perkutan me shtiza, është një metodë e pranueshme e trajtimit të atyre frakturave suprakondilare të humerusit që nuk janë të përshtatshme për reduktimin me metoda të mbyllura [20, 23]. Megjithatë, nuk ekziston një konsensus i qartë në lidhje me një qasje të preferuar kirurgjikale kur indikohet reponimi i hapur i një frakture të zhvendosur të humerusit suprakondilar.

Indikacionet për Reponimin e Hapur

Indikacioni më i zakonshëm i raportuar për trajtimin me reponim të hapur është dështimi i trajtimit me metoda të mbyllura [23]. Indikacionet shtesë për trajtimet e hapur të frakturave të humerusit suprakondilar përfshijnë debridimin e frakturave të hapura, sindromën e kompartmentit dhe dëmtimin neurologjik dhe/ose vaskular që kërkon eksplorim të hapur dhe riparim të mundshëm [20, 23, 25].

Shkaku më i përmendur i paaftësisë për të arritur një reponim të kënaqshëm të mbyllur është interpozicimi i muskulit brachialis, i cili pozicionohet midis fragmenteve kockore. [19, 25]. Është raportuar prekje e arteries brachiale dhe

strukturave neurologjike, si nervi median [19, 20]. Ndërhyrja e periosteumit ose kapsula e përbashkët brenda vendit të thyerjes është përshkruar gjithashtu si një shkak i zakonshëm i deshtimit te reponimit te mbyllur.

Studime të ndryshme kanë raportuar një shkallë të shfaqjes prej 45.8% për interpozim te muskulit brachialis midis fragmenteve, me interpozim kapsular që ndodh në një shkallë prej 32.7% në rastet që kërkojnë reponim të hapur pas dështimit të përpjekjeve fillestare të mbyllura [25].

Modelet e Lëndimeve Neurovaskulare të Bazuara në Drejtimin e Zhvendosjes

Implikimet specifike për dëmtimin neurologjik ose vaskular ekzistojnë bazuar në drejtimin e zhvendosjes së fragmentit distal, si dhe te fundit proksimal metafizar. Disa autorë mbrojnë zgjedhjen e një qasjeje kirurgjikale bazuar në drejtimin e zhvendosjes [23]. Në disa raste që kërkojnë reponim të hapur, një qasje mediale është përdorur për frakturat e zhvendosura posterolateralisht si dhe për lëndimet e tipit flektor. [23]. Në këtë rast një qasje laterale është përdorur për frakturat e zhvendosura posteromedial. Zhvendosja direkte e pasme u adresua përmes një qasjeje ne fosën kubitale anteriore. Drejtimi i ekspozimit u zgjodh për të shmangur ndërprerjen e periosteumit të paprekur, sepse ndërprerja mund të destabilizojë më tej frakturën ose të ndërpresë furnizimin me gjak [23].

Figura 5. Zhvendosja e nervit median dhe arteries brachiale

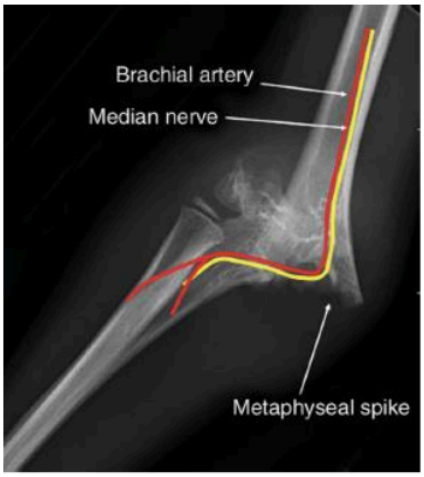

Shënim: *Radiografia që demonstron zhvendosjen e nervit median dhe arteries brachiale në një model dëmtimi me zhvendosje posterolaterale. Sqepi metafizare po shtrëngon tufen neurovaskulare (shigjeta).*

Për më tepër, drejtimi i zhvendosjes është treguar të jetë një parashikues i modelit të dëmtimit nervor. Zhvendosja posterolaterale shoqërohet me dëmtime të nervit median dhe nervit interosal anterior (Figura 5).

Lëndimet e nervit ulnar më së shpeshti ndodhin me deformime të tipit fleksion (Figura 6).

Figura 6. Zhvendosja e nervit ulnar në një model lëndimi të tipit flektor.

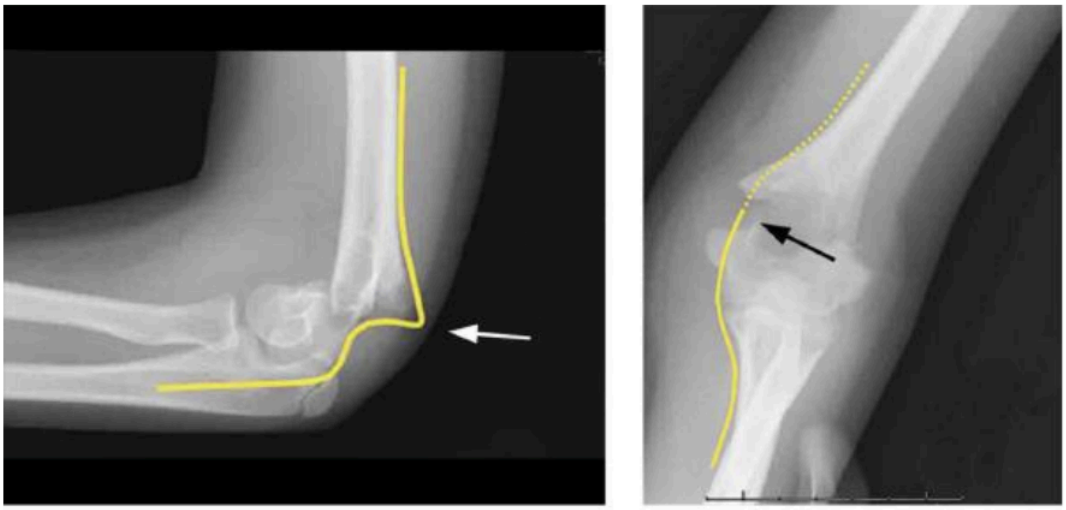

Shënim*: Radiografitë anësore (A) dhe AP (B) që demonstrojnë zhvendosjen e nervit ulnar në një model lëndimi të tipit flektor. Nervi ulnar është i tendosur rreth majës metafizare (shigjeta e bardhë). Një segment i nervit ulnar është bllokuar brenda vendit të thyerjes (shigjeta e zezë).*

Zhvendosja posteromedial shoqërohet me lëndime të nervit radial (Figura 7) [23, 25-27]. Ndërsa zhvendosja posteromediale është modeli më i zakonshëm i dëmtimit në lëndimet e zhvendosura të tipit III, zhvendosja posterolaterale duket të jetë më e përhapur në mesin e frakturave të pakësueshme [23, 25].

Figura 7. Zhvendosja e nervit radial



***Shënim**: Radiografia që demonstron zhvendosjen e nervit radial të shoqëruar me një model dëmtimi me zhvendosje posteromediale. Nervi radial zhvendoset nga maja metafizare (shigjeta).*

Qasjet për Reponimin e Hapur

Për shkak të paqëndrueshmërisë dhe vështirësisë në mbajtjen e reponimit të frakturave të humerusit suprakondilar që kërkojnë reduktim të hapur, rekomandohet shumë që operacioni të kryhet në një tavoline krahu radiolucent ose tavolinë dore dhe rekomandohet përdorimi i një aparati fluoroskopi C-krah (C-arm). Në këto raste, mund të jetë e nevojshme të merret një pamje fluoroskopike anësore e frakturës duke rrotulluar harkun e rrezes fluoroskopike në 90^0sepse thyerja mund të jetë shumë e paqëndrueshme për të rrotulluar krahun për të marrë një pamje anësore. Tavolina kirurgjikale duhet të rrotullohet në 90^0për të shtrirë krahun fluoroskopik paralel me shtratin.

Pavarësisht nga qasja kirurgjikale e përdorur, pasi të jetë hapur fraktura, reponimi dhe fiksimi i frakturës është ende shpesh i vështirë dhe problematik

për shkak të mungesës së plotë të stabilitetit që lidhet me zhveshjen e gjerë periosteale në këto dëmtime.

Reponimi është shpesh më i qëndrueshëm në 90^0të fleksionit te parakrahut, me një peshqir të vogël të palosur nën fragmentin distal dhe gishtat e kirurgut që mbajnë manualisht reduktimin e sqepit metafizeal në pjesën distale. Më pas, një asistent duhet t'i vendose shtizat Kirschner (K) ne menyre"të verbër" nëpër vendin e thyerjes. Nëse fiksimi i përkohshëm mund të arrihet me këtë metodë, fraktura shpesh është mjaft e qëndrueshme që kirurgu të heqë gishtat e tij/saj, të hiperfleksojë bërrylin dhe të fiksojë frakturën duke përdorur metoda tradicionale të mbyllura.

Shtizat K fillestare të përkohshme më pas mund të hiqen. Në situatat në të cilat nuk ka asistent të disponueshëm, dy shtizat K-retrograde mund të vendosen në mënyrë perkutane në fragmentin distal deri në nivelin e vendit të thyerjes. Thyerja më pas reponohet dhe mbahet nga gishtat e kirurgut ndërsa shtizat K kalohen nëpër korteksin proksimal. Për shkak se këto fraktura priren të jenë shumë të paqëndrueshme, kirurgu mund të preferojë të përdorë një konfigurim të kryqëzuar në vend të një konstruksioni shtizash gjithë-lateral, veçanërisht sepse nervi ulnar mund të vizualizohet dhe mbrohet në një qasje të hapur. Megjithatë, preferenca për përdorimin e kunjave kryq kundrejt një konstruksioni të kunjave gjithë-laterale është e diskutueshme dhe shumë e varur nga kirurgu.

Figura 8. Sqepi metafizeal

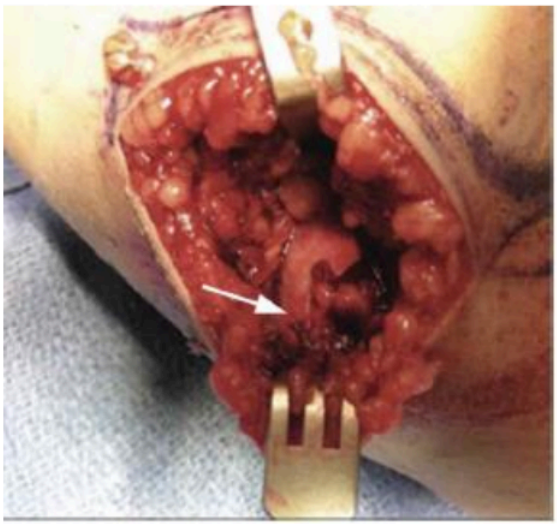

***Shënim**: Fotografi intraoperative që demonstron sqepin metafizar të dukshëm menjëherë pas prerjes së lëkurës përmes një hyeje laterale (shigjeta). Sqepi metafizar e ka bërë tashmë diseksionin.*

Literatura sugjeron se ekzistojnë opsione të shumta për qasjet kirurgjikale kur indikohet reponimi i hapur, duke përfshirë ato anteriore, posteriore, mediale, anësore dhe variacione të tyre. Qasjet duhet të lejojnë reduktimin që rezulton në shtrirjen anatomike, akses në strukturat nervore dhe/ose vaskulare të përfshira dhe rezultate të kënaqshme kozmetike dhe funksionale duke minimizuar komplikimet pas operacionit [19].

Studimet rekomandojnë të përdoret një qasje kirurgjikale që bazohet në vendndodhjen e sqepit metafizar dhe zhvendosjen e fragmentit distal. Shpesh, diseksioni tashmë është kryer nga sqepi metafar dhe periosteumi është ndërprerë (Figura 8). Kjo qasje lejon vizualizimin e drejtpërdrejtë të strukturave anatomike të bllokuara ose të zhvendosura nga fundi metafizar. Duhet pasur kujdes në planifikimin e incizionit për të shmangur zonat e kompromitimit të lëkurës.

Disektimi përmes lëkurës që tashmë është e traumatizuar mund të çojë në nekrozë të lëkurës dhe komplikime në shërimin e plagëve (Figura 9).

Figura 9. Lëkura e dobësuar



***Shënim**: Fotografi klinike e lëkurës së dobësuar që duhet shmangur për të minimizuar ndërlikimet e shërimit të plagëve.*

Qasja e Përparme

Për shkak se shumica e frakturave të humerusit suprakondilar janë lëndime të tipit ekstensor dhe për shkak se indikacionet për reduktimin e hapur të këtyre dëmtimeve përfshijnë eksplorimin e tufes neurovaskulare potencialisht të dëmtuar, qasja e përparme është më e përshtatshme (Figura 10). Një incizion për hyrjen anterior bëhet në një mënyrë tërthore ose "lazy S" me qendër mbi rrudhën e përkuljes së fosës antekubitale.

Megjithëse preferenca është që zakonisht të fillohet me nje incizion tërthore, prerja e planifikuar e lëkurës "lazy S" mund të zgjatet anash, medialisht, proksimalisht dhe distalisht për të fituar ekspozim ndaj strukturave nëse është e nevojshme. Diseksioni i hapur përdoret për të përfunduar ekspozimin traumatik deri në nivelin e fragmentit proksimal metafizeal.

Figura 10. Tendosjen e arteries brachiale dhe nervit median



***Shënim**: Radiografia laterale që demonstron tendosjen e arteries brachiale dhe nervit median mbi majën metafizare në një model dëmtimi të tipit ekstensor. Tufa neurovaskulare vendoset mbi majën metafizare (shigjeta).*

Nëse indet e buta janë çrregulluar nga sqepi i mprehtë i kockës metafizare anteriore, atëherë diseksioni është bërë për kirurgun (Figura 11). Kur kjo qasje përdoret për nxjerrjen e periostumit të ndërfutur ose mases së muskujve nga vendi i thyerjes, duhet pasur kujdes që të qëndroni anash tendinit të bicepsit për të shmangur dëmtimet e mundshme neurologjike ose vaskulare jatrogjene.

Figura 11. Qasja anteromediale me dëmtim të nervit median dhe të arteries brachiale

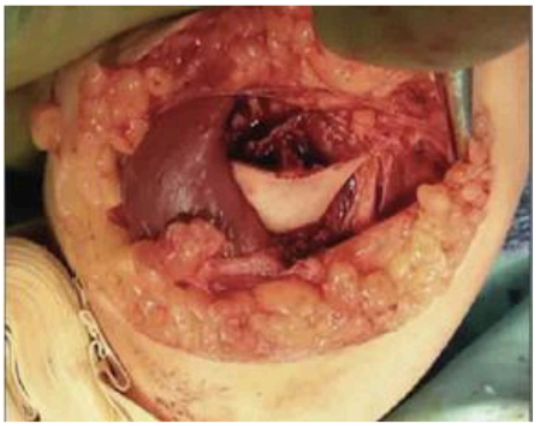

***Shënim**: Fotografi intraoperative që demonstron qasjen anteromediale me dëmtim të nervit median dhe të arteries brachiale nga sqepi metafizar. Masivi i muskulit biceps vizualizohet në anën anësore të fragmentit metafizeal, i cili ka zhvendosur tufen neurovaskulare medialisht.*

Tufa neurovaskulare mund të identifikohet afër vendit të frakturës, medialisht në tendinën e bicepsit dhe barkun e muskujve, dhe më pas të mbrohet me kujdes gjatë çdo diseksioni më të thellë në vendin e thyerjes (Figura 12).

Megjithatë, diseksioni i hapur duhet të kryhet me kujdes sepse tufa neurovaskulare mund të zhvendoset në një pozicion joanatomik dytësor pas dëmtimit. Strukturat e interpozuara më pas lirohen nga vendi i frakturës dhe arrihet një reponim nën vizualizimin e drejtpërdrejtë dhe me palpim.

Figura 12. Qasja e përparme

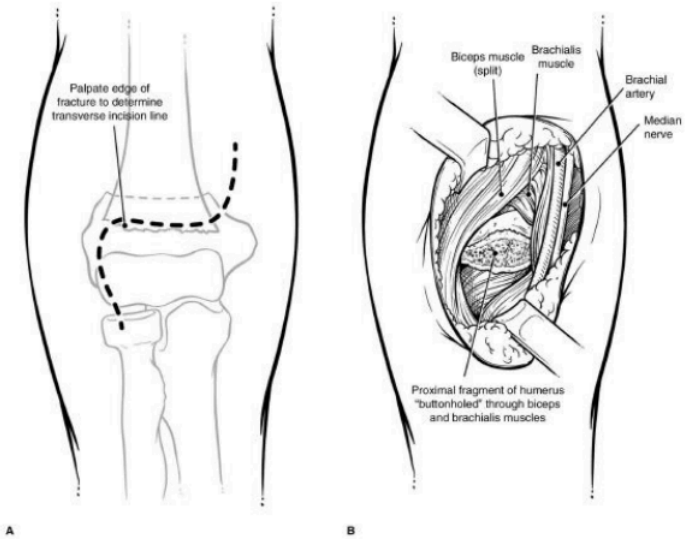

***Shënim**: Ilustrime që demonstrojnë qasjen e përparme.*

A) Zgjatja e prerjes tërthore të lëkurës nëpërmjet një prerjeje "lazy S" nëse kërkohet më shumë ekspozim proksimal ose distal.

B) Pamja tipike pas prerjes së shtresës sipërfaqësore të lëkurës dhe shtreses dhjamore. Sqepi metafizar ka kryer tashmë diseksionin duke çarë barkun e muskujve brachialis dhe biceps brachii.

Reponimi mund të arrihet duke ushtruar presion të drejtpërdrejtë të pasmë në fragmentin proksimal ndërsa ndihmësi kryen tërheqjen dhe përkul bërrylin me presion të drejtpërdrejtë mbi olekranin [23]. Kur ka një sasi të konsiderueshme të zhvendosjes proksimale dhe shkurtimit të fragmentit distal, një elevator mund të përdoret për të përftuar tërheqje dhe gjatësi duke përdorur levën në fragmentin distal me majën e instrumentit duke balancuar boshtin e mjetit në metafizën proksimale si pikëmbështetje. Në këtë rast kërkohet presion i kujdesshëm dhe i butë sepse forca e ashpër mund të çojë në frakturë jatrogjene të korteksit metafizeal nga instrumenti. Përveç kësaj, tërheqës të tjerë duhet të përdoren për të mbrojtur me kujdes strukturat neurovaskulare gjatë reponimit për të parandaluar dëmtimin jatrogjen.

Një avantazh i përdorimit të qasjes anteriore është aftësia për të zgjatur prerjen për të ekspozuar strukturat neurologjike dhe/ose vaskulare nëse ato kërkojnë eksplorim dhe/ose riparim [23, 28, 29]. Tufa neurovaskulare mund të identifikohet në mënyrë të sigurt në afërsi të zonës së dëmtimit dhe pastaj disekohet me kujdes në vendin e thyerjes. Shpesh, nervi dhe arteria janë të paprekura, por janë të bllokuar në brezat fascialë në frakturë, ose indi

adventitial është i përthyer në vendin e frakturës; këto struktura mund të lirohen thjesht dhe butësisht nga strukturat demtuese.

Disa mjekë gjithashtu mbrojnë idenë e përdorimit të qasjes anteriore në pacientët në të cilët parashikohet eksplorimi vaskular i arteries brachiale [23, 28]. Megjithatë, nje ekspert në kirurgjinë vaskulare mund të kërkohet në këto situata dhe disponueshmëria e një kirurgu me përvojë në mikroanastomoza, graftet e venave dhe graftet patch duhet të merret parasysh përpara se të filloni të eksploroni dorën avaskulare (Figura 13).

Figura 13. Foto intraoperatore që demonstron qasjen e përparme

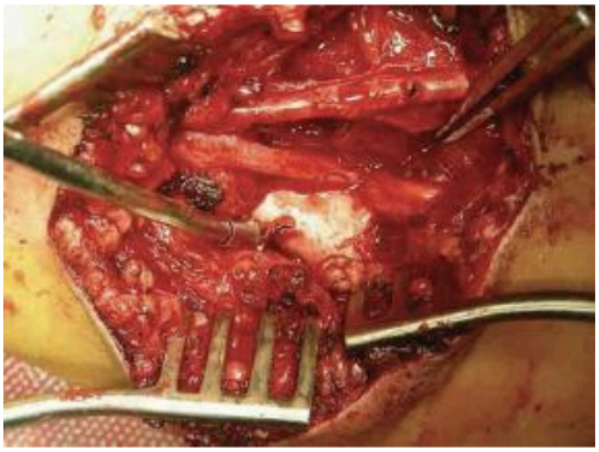

***Shënim**: Fotografi intraoperatore që demonstron qasjen e përparme përmes një incizioni te tërthorte. Proksimal është në të majtë të fotografisë, distal është në të djathtë. Nervi median është bllokuar brenda vendit të thyerjes. Arteria brachiale kërkon riparim me një grafit patch.*

Megjithëse qasja e përparme ka dobinë më të madhe, kirurgu duhet te beje shumë kujdes për të shmangur dëmtimin jatrogjen të strukturave neurovaskulare anteriore.

Qasja e Pasme

Në këtë pjesë të disertacionit janë përshkruar teknikat e hyejeve posteriore të tricepsit, si dhe ato që kërkojnë ndarje të aponeurozës tricipitale [30, 31]. Një prerje e bërë mbi humerusin distal posterior favorizon anën mediale të vijës së

mesme. Nervi ulnar duhet të identifikohet me kujdes dhe të mbrohet nga diseksioni.

Pjesa tendinoze distale e tricepsit incizohet dhe kalohet anash dhe mediale për të fituar ekspozimin ndaj humerusit distal. Diseksioni më pas kryhet për të ekspozuar majën proksimale metafizare. Muskuli ose strukturat e ndërlidhura hiqen dhe arrihet një reponim. Tricepsi më pas afrohet dhe riparohet [31].

Shqetësimet në lidhje me ndërprerjen e mundshme të furnizimit me gjak, që rezulton në osteonekrozë, janë ngritur me këtë qasje [31-35]. Pasiguritë shtesë përfshijnë rritjen e shkallës së ngurtësimit te berrylit pas operacionit,per shkak se shtohet dhe demtimi posterior I strukturave, pervec demtimit te atyre anteriore te shkaktuara ne momentin e frakturimit. [31, 32, 34]. Për shkak të këtyre rreziqeve dhe faktit që ndërhyrja tipike per riparimin e indeve të buta është e përparme dhe e largët nga kjo qasje, qasja e pasme përdoret rrallë.

Qasja Anësore (Laterale)

Qasja anësore mund të përdoret për frakturat e zhvendosura në mënyrë posteromediale, në të cilat sqepi metafizar është i mbyllur në brachioradialis ose në fascien anësore. Në këto raste bëhet një prerje mbi kreshtën suprakondilare laterale, ndahet fascia dhe identifikohet rrafshi midis brachioradialis dhe triceps. Diseksioni kryhet direkt në kockë. Tricepsi mund të reflektohet prapa dhe brachioradialis bartet me përpara. Nëse kërkohet një qasje me e shtrir, plani distal ndërmuskular zhvillohet në intervalin e Kocher-it midis ankoneusit dhe ekstensor carpi ulnaris.

Tek të rriturit, diseksioni proksimal prej më shumë se 6 cm me epikondilin lateral është i kundër indikuar për të shmangur dëmtimin e nervit radial. Për shkak se nuk ka studime të publikuara në lidhje me anatominë e nervit radial tek fëmijët, është e këshilluar që kirurgët të vazhdojnë me kujdes kur qasja laterale zgjatet afër metafizës. Hematoma hiqet nga vendi i thyerjes dhe strukturat e bllokuara lirohen. Reduktimi merret me vizualizim direkt dhe konfirmohet me fluoroskopi.

Qasja Mediale

Qasja mediale është e dobishme për frakturat e zhvendosura posterolateralisht dhe frakturat e tipit fleksor që nuk mund të reponohen të mbyllura zakonisht

për shkak të kapjes së nervit ulnar. Në këtë rast qasja mediale lejon aksesin dhe vizualizimin e drejtpërdrejtë të nervit të interpozuar. Një incizion bëhet mbi bordin medial të bërrylit pasi epikondili medial të palpohet si një pikë referimi anatomike. Diseksioni kryhet deri në nivelin e nervit ulnar, i cili mobilizohet me kujdes dhe mbrohet nga fusha kirurgjikale. Ekspozimi kryhet duke përdorur diseksion të hapur derisa të identifikohet aspekti distal i fragmentit proksimal duke reflektuar muskulin brachialis [34].

Hematoma evakuohet dhe çdo strukturë e bllokuar lirohet (Figura 14). Reponimi arrihet me tërheqje dhe presion manual ose me levë me ashensor nëse është e nevojshme.

Për lëndimet e tipit flektor, peshqirët sterilë të palosur vendosen nën olecran dhe bërryli pozicionohet në shtrirje për të ndihmuar në afrimin e fragmentit distal. Reponimi konfirmohet nga vizualizimi i drejtpërdrejtë dhe palpimi dhe/ose fluoroskopia përpara se të arrihet fiksimi përfundimtar me shtiza K.

Figura 14. Qasja mediale

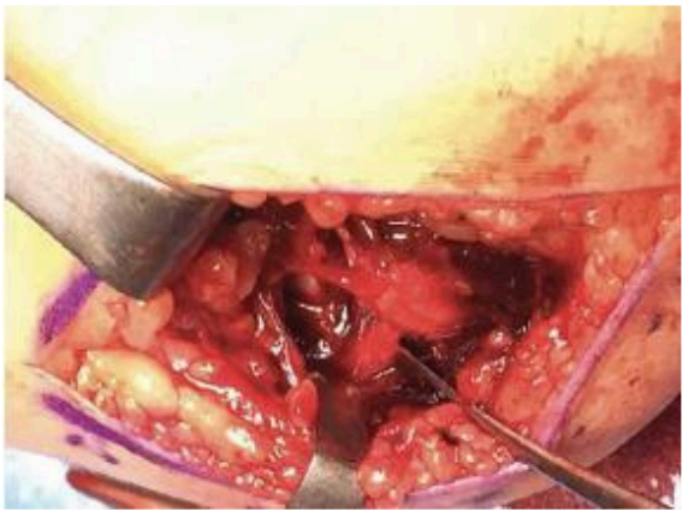

***Shënim**: Fotografi intraoperatore që demonstron qasjen mediale për një frakturë të humerusit suprakondilar të tipit fleksor, e cila ishte e pa reponueshme me mjete të mbyllura. Proksimal është në të majtë, distal është në të djathtë. Elevatori Freer është në nervin ulnar, i cili është i bllokuar midis metafizës dhe fragmentit distal të humerusit të zhvendosur përpara.*

Rezultatet e Reponimit të Hapur

Rezultatet Funksionale

Përcaktimi kryesor i rezultatit funksional është diapazoni i lëvizjes pas operacionit. Është percaktuar që zero në 5^0 është një rezultat i shkëlqyeshëm për humbjen e lëvizjes në rrafshin sagittal, ndërsa 5^0 deri në 10^0 konsiderohet një rezultat i mirë, 10^0 deri në 15^0 është një rezultat i pranueshëm dhe më shumë se 15^0 karakterizohet si një rezultat i dobët [35].

Tabela 2. Kriteret e rezultateve funksionale

Rezultatet	Vlerësimi	Faktori kozmetik: Humbja e këndit të brrylit (Carrying angle) (gradë)	Faktori funksional: Humbje në lëvizje (gradë)
E kënaqshme	E shkëlqyeshme	$0 – 5^0$	$0 – 5^0$
-	Mirë	$6^0 – 10^0$	$6^0 – 10^0$
-	E pranueshme	$11^0 – 15^0$	$11^0 – 15^0$
E pakënaqshme	I dobët	$> 15^0$	$> 15^0$

Shënim: bazuar në Flynn JC, et.al., 1974

Rezultatet Kozmetike

Ndryshimet në këndin e brrylit si dhe formimi i nje cikatriceje te madh janë përmendur si arsye për rezultate të dobëta. Kriteret e Flynn et al., [35] janë masa më e pranuar gjerësisht e rezultateve kozmetike postoperative (Tabela 2).

Sipas studimeve të deritanishme norma më të larta të rezultateve të pakënaqshme kozmetike janë raportuar kryesisht me qasjet e pasme dhe anësore. Sipas studimeve qasjet e pasme dhe anësore nuk i lejojnë kirurgët të trajtojnë në mënyrë adekuate fragmentimin medial, duke rezultuar në anomali të planit koronal dhe ndryshime në këndin e brrylit. Qasje anteriore raporton rezultate të shkëlqyera kozmetike, me një përqindje të ulët të deformimeve të planit koronal postoperativ.Ndërsa reduktimi i hapur nëpërmjet qasjes mediale është shoqëruar me norma më të ulëta të ndryshimeve në këndin e brrylit. Formimi i cikatrices bazuar në vendndodhjen anatomike të vendit te prerjes është përshkruar gjithashtu si një rezultat kozmetik.

Komplikacionet.

Infeksioni

Në rastet e pacientëve të trajtuar me reponim të hapur përmes një hyrje posteriore mund të ketë një infeksion sipërfaqësor që kërkon trajtim me antibiotikë oralë; ose në rastet e një plage ne lekure te shkaktuar nga sqepi metafizar kjo mund të zgjidhet duke u kujdesur lokalist për plagën për të evituar trajtim të mëtejshëm kirurgjikal. Sipas studimeve infeksionet postoperative kanë një tendencë drejt normave më të larta në grupin e qasjes mediale.

Lëndim Nervor Jatrogjenik

Reponimi i hapur përmes qasjes mediale ose nëpërmjet një hyrje anteriore kryesisht nuk raporton raste të dëmtimit nervor jatrogjenik. Problemet e simptomave postoperative të nervit ulnar të zhvilluara tek pacienti mund të zgjidhen pas heqjes së shtizave K. Shkalla e dëmtimit jatrogjenik te nervit, me nervin ulnar që përfshihet më së shpeshti është përgjithësisht shumë e ulët dhe nuk ka ndonjë ndryshim midis qasjeve të ndryshme; megjithatë, kishte një tendencë drejt normave më të larta si ne hyrjet laterale ashtu edhe me ato të pasme ku përdoreshin zakonisht shtizat me bazë mediale dhe laterale.

Përmbledhje

Frakturat e zhvendosura të humerusit suprakondilar janë lëndime të zakonshme në popullatën pediatrike. Linja e parë e trajtimit të këtyre dëmtimeve është reponimi i mbyllur dhe fiksimi me shtiza perkutane. Kur trajtimi me reponimi të mbyllur dështon, reponimi me teknika të hapura indikohet dhe tregon rezultate të favorshme.

Ekzistojnë qasje të shumta kirurgjikale, duke përfshirë këtu teknika anteriore, posteriore, laterale, mediale dhe te kombinuara. Shumë autorë mbrojnë përdorimin e hyrjes ne fosën kubitale anteriore sepse lejon aksesin në strukturat nervore dhe/ose vaskulare potencialisht të dëmtuara dhe jep

rezultate vazhdimisht të mira kozmetike dhe funksionale me shkallë të ulët të komplikimeve. Qasja e pasme shoqërohet me rezultatet më pak të kënaqshme, më së shumti kufizime në lëvizjen në planin sagittal, si dhe shqetësime të raportuara me osteonekrozën trokleare dhe rezultatet kozmetike.

Megjithatë, kur krahasohen qasjet e reponimit të hapur për sa i përket shkallës së infeksionit, sindromës së kompartmentit, kohës së konsolidimit dhe dëmtimit nervor jatrogjen, nuk janë gjetur dallime të rëndësishme midis qasjeve të ndryshme kirurgjikale. Disa autorë mbrojnë përdorimin e hyrjeve të përqendruara mediale ose laterale të bazuara në drejtimin e zhvendosjes së fragmentit distal për të adresuar dëmtimet e mundshme nervore rreth sqepit metafizar të zhvendosur. Reponimi i hapur, kur ndodh, është treguar se jep rezultate të mira kur metodat e mbyllura të reduktimit dështojnë.

KAPITULLI 4

Rishikimi i Literaturës Ekzistuese

Qasjet kirurgjikale për reponimin e hapur dhe fiksimin në frakturat e humerusit suprakondilar të zhvendosur rëndë tek fëmijët

Frakturat suprakondilare të humerusit (SCHF) klasifikohen duke përdorur klasifikimin Gartland [36]. Tipi III dhe tipi IV konsiderohen të zhvendosura totalisht me një incidencë prej 16.7% [37, 38]. SCHF të zhvendosur rëndë janë lëndime sfiduese për t'u trajtuar dhe sjellin procedura teknikisht të vështira për kirurgë ortopedë [39, 40]. Ekziston një polemikë në lidhje me menaxhimin përfundimtar të këtyre lloj frakturash [37, 41, 42]. Dallimet midis autorëve lidhen kryesisht me zgjedhjen midis reponimit të mbyllur dhe fiksimi perkutan me shtiza k [39, 43, 44] ose reponim të hapur dhe vendosje shtizash k, nën vizion të drejtpërdrejtë [41, 45, 46].

Literatura mbështet reponimin e mbyllur dhe fiksimin perkutan si trajtimi i zgjedhur për këto fraktura; megjithatë, ato mund të lidhen me komplikime të ndryshme, si komplikacioni neurovascular duke filluar nga 5 në 30% [47], probleme të lëkurës, sindroma e kompartmentit, ishemia e Volkmann-it dhe kubitusi varus me një incidencë deri në 60% [37]. Edhe pse frakturat e pareponueshme janë të rralla (kryesisht për shkak në interpozimit të muskulit brachialis, nervit median dhe arteria brachiale), 2-12% kërkojnë reponim të hapur [47, 48]. Një qasje kirurgjikale duhet të lejojë një reponim të sigurtë dhe të shpejtë, me shtrirje të plotë anatomike, marrjen e rezultateve adekuate funksionale dhe kozmetike.

Nuk ka asnjë provë të qartë në literaturë në lidhje me cilat nga qasjet kirurgjikale mund të sjellë rezultatet më të mira funksionale dhe kozmetike, si dhe më pak komplikime. Prandaj, është parë një rishikim sistematik I literaturës për të hetuar provat ekzistuese lidhur me

rezultatet funksionale dhe kozmetike, si dhe komplikimet pas operacionit midis metodave të ndryshme kirurgjikale.

Diskutimi

Qëllimi kryesor i trajtimit të frakturave suprakondilare të zhvendosura rëndë është të fitohet një ekstremitet funksional dhe kozmetikisht i pranueshëm [38], pa deformime ose deficite neurovaskulare të mbetura [41]. Megjithëse reponimi i mbyllur dhe shtizat perkutane është sugjeruar si trajtimi i preferuar [41, 43, 49], teknika kërkon përvojë dhe mbart rreziqe të tilla si komplikime neurovaskulare ose sukses jo të plotë, që është, në këtë kuptim, një arsye pse repunimi i hapur dhe fiksimi konsiderohen në kuadër të trajtimit të këtyre frakturave.
Tradicionalisht, reponimi i hapur dhe fiksimi është rezervuar për rastet me ndërprerje parësore vaskulare ose nervore, fraktura të hapura, shenja të ishemisë së Volkmann-it, dështim të reponimit të mbyllur dhe ënjtje të rëndë që nuk lejon reponim të pranueshëm [21, 50, 51]. Lidhur me kompromisin vaskular, ekziston një gjendje që duhet të dihet nga kirurgët që kujdesen për këtë lloj frakture, që është ‘’fraktura e humerusit suprakondilar pa puls’’.

Në këtë gjendje, njohja e statusit të perfuzionit të dorës është vendimtare për rezultatin e pacientit. Në pacientët që paraqiten me dorë të mirëperfuzuar, mjafton vetëm reduktimi i frakturës; megjithatë, në ato me dorë të perfuzionuar dobet, rreziku për riparimin e enëve të gjakut rritet [52]. Pra, nëse kompromisi vaskular është i pranishëm, ne mund ta menaxhojmë atë me reponim të mbyllur nëse kriteri i përmendur më parë është i pranishëm; përndryshe, nëse një reponim i hapur është i nevojshëm, një qasje e përparme do të ishte një ndihmë e madhe sepse mund të kishim ekspozim të shkëlqyer të strukturave të përfshira [49].

Treguesi kryesor në shumicën e rasteve është dështimi i reponimit të mbyllur. Kjo mund të jetë për shkak të paqëndrueshmërisë së frakturës ose ndërhyrjes së strukturave anatomike të tilla si tufa neurovaskulare ose muskuli brachialis (frakturë e pareduktueshme) [53].

Shkalla e përgjithshme e konvertimit nga reponim i mbyllur në reponimin e hapur varion nga 3 në 46% [50, 54, 55]. Megjithatë, ka disa autorë që raportuan një normë prej 1.3% [54]. Përsa i përket frakturave të pareponueshme, disa autorë raportuan një normë reponimi të hapur që varion

nga 2 në 12%. Mendojmë se një normë e pranueshme do të jetë ajo më e ulëta e raportuar; megjithatë, duhet të kemi parasysh se kjo është një çështje shumëfaktoriale dhe normat mund të ndryshojnë nga një qendër në tjetrën.

Koha nga lëndimi deri te operacioni është një çështje qe diskutohet vazhdimisht,ne lidhje me komplikacionet e mundshme qe mund te ndodhin gjate kesaj periudhe,si dhe rritjen e mundesise per reponim te hapur te fraktures. Kushtet që çojnë në vonesë në trajtim përfshijnë kryesisht ënjtje të rënda ose probleme të lëkurës rreth bërrylit dhe probleme të institucionit shëndetësor [56], të tilla si: disponueshmëria e një institucioni mjekësor, kirurgu dhe anesteziologu me aftësi pediatrike [54]. Disa autorë mbrojë tezën se vonesat në operacion prej 6-21 orë nuk ndryshojnë ndjeshëm shkallët e komplikimeve ose nevojën për reponim të hapur te fëmijët që i nënshtrohen trajtimit kirurgjik të këtyre frakturave [54, 57, 58]; megjithatë, kjo ide nuk pranohet gjerësisht nga autorë të tjerë, të cilët kanë pohuar se nuk ka asnjë ndryshim në lidhje me shkallën e komplikimeve, edhe pse një ënjtje e konsiderueshme në paraqitje dhe vonesë në reponimin e frakturës mund të jenë shenja paralajmëruese të rëndësishme për zhvillimin e një sindromi të kompartmentit. [59].

Ëalmsley et al. [60] kreu një studim retrospektiv që përfshiu 171 fëmijë dhe zbuloi se pacientët që prisnin për më shumë se 8 orë kishin më shumë gjasa t'i nënshtroheshin reponimit të hapur (33 kundrejt 11,2%; P<0,05). Dhe Yildirim et al. [61] arriti në përfundimin se probabiliteti i kalimit në reponim të hapur rritej me një faktor prej 4 çdo 5 orë duke filluar 15 orë pas lëndimit; një reduktim i hapur ishte gjithmonë i nevojshëm pas 32 orëve. Bazuar në këto gjetje, është e vështirë të arrihet një konkluzion përfundimtar, edhe pse rekomandimi ynë është trajtimi i kësaj lloj frakture sa më shpejt të jetë e mundur.

Në rastet kur një reponim i hapur dhe fiksim me shtiza k është i justifikuar, nuk ka dëshmi të qartë se cila qasje kirurgjikale mund të tregojë rezultate më të mira funksionale, kozmetike dhe radiologjike, si dhe më pak komplikime.

Duke u përpjekur ta zbulojmë këtë, ne e përqendrojmë analizën tonë në të dhënat e nxjerra nga artikujt bazuar në reponimin dhe fiksimin primar të hapur pa dallime të rëndësishme statistikore në lidhje me dëmtimet shoqëruese. Kjo siguron një grup studimi homogjen dhe sjelljen reale të qasjeve të ndryshme kirurgjikale në lidhje me rezultatet e përmendura më sipër, si dhe ndërlikimet e tyre pas operacionit.

Gjetjet tona në lidhje me rezultatin funksional tregojnë një frekuencë të lartë të rezultateve të shkëlqyera brenda qasjeve laterale dhe mediale dhe një frekuencë të lartë të rezultateve të mira brenda qasjes anteriore. Arsyeja më e zakonshme për një reduktim të dështuar është interpozimi i fragmentit proksimal përmes muskulit brachialis [49]. Një faktor tjetër është ndërhyrja e kapsulës artikulare ose periosteumit midis fragmenteve të thyerjes [49, 62]; kjo mund të menaxhohet përmes një qasjeje anteriore ose të kombinohet me një metodë laterale ose mediale (zhvendosje posterolaterale ose posteromediale), duke lejuar një reponim anatomik. Ka disa prova që fibroza në muskulin brachialis është pengesa kryesore për kufizimin e shtrirjes se brrylit, dhe nëpërmjet këtyre qasjeve, kjo çështje mund të menaxhohet në një mënyrë optimale me akses të drejtpërdrejtë, duke prodhuar më pak dëme dhe një përgjigje inflamatore më pak intensive me formim më te paket të indit cikatricial.

Disa autorë nuk kanë demonstruar asnjë lidhje midis ngurtësisë dhe llojit të qasjes kirurgjikale të përdorur, veçanërisht në lidhje me qasjen e pasme [42]. Megjithatë, Gruber dhe Hudson [63] lidhin kufizimin e lëvizjes me hyrjet e pasme. Gjetjet tona tregojnë një frekuencë të lartë të rezultateve të dobëta me këtë qasje; kjo mund të shpjegohet bazuar në faktin se, përmes kësaj qasjeje, strukturat e përparme si muskuli brachialis si dhe strukturat neurovaskulare nuk mund të arriheshin dhe efekti i një cikatrice të tërhequr të lokalizuar prapa mund të zvogëlonte gamën e lëvizjes, siç përmendet nga Gruber dhe Hudson.

Autorët që kryejnë reponim të hapur përmes qasjeve anësore dhe të pasme [42, 55, 63] kanë raportuar ndryshimin në aksin e brrylit (rezultati kozmetik) si ndërlikim më të shpeshtë. Këto gjetje lidhen me rezultatet tona me një frekuencë të lartë të rezultateve të drejta brenda qasjes së pasme dhe laterale, si dhe një frekuencë të lartë të rezultateve të dobëta brenda qasjes së pasme. Kominucioni i kolonës mediale dhe rrotullimi i brendshëm i fragmentit distal predispozojnë për animin koronal, i cili është shkaku kryesor i humbjes së këndit te brrylit. [64, 65]; këto fakte nuk mund të menaxhoheshin në mënyrë adekuate nëpërmjet një qasjeje anësore ose të pasme.

Një gjetje e rëndësishme për t'u theksuar është se koha e konsolidimit nuk ndikohet nga qasja kirurgjikale e përdorur; ne nuk gjetëm një ndryshim statistikor domethënës midis qasjeve kirurgjikale.

Asnjë qasje kirurgjikale nuk tregoi një incidencë më të lartë të komplikimeve të tilla si sindroma e kompartmentit, mosngjitja ose dëmtimi nervor/vaskular. Kishte një tendencë më të lartë të dëmtimit të nervit ulnar midis qasjeve të pasme dhe laterale. Kjo mund të shpjegohet sepse, kur përdoret një konstruksion kryq me shtiza K përmes qasjeve të përmendura më parë, nervi ulnar nuk është nën shikimin e drejtpërdrejtë dhe është i prirur për t'u dëmtuar.

Edhe pse gjetjet tona tregojnë se komplikimet nuk duhet të jenë një problem në lidhje me qasjet kirurgjikale, ne mendojmë se kirurgët ortopedë duhet të kenë një ide se si t'i zgjidhin ato nëse shfaqen. Në lidhje me dëmtimin vaskular, 10-20% e pacientëve me një frakturë suprakondilare të tipit III paraqesin mungesë pulsi [48]; kjo gjendje quhet "frakturë e humerusit suprakondilar pa puls". Ka polemika për trajtimin nëse pulsi nuk kthehet, por dora është e perfuzuar mirë. Omid etj. [66] rekomandoni që ta shtroni fëmijën në spital, të ngrini pak gjymtyrën dhe ta vëzhgoni atë për të paktën 48 orë. Humbja e perfuzionit mund të ndodhë gjatë kësaj kohe dhe të kërkojë trajtim urgjent. Siç u përmend më parë, nëse kryhet një reponim i hapur, indikohet një qasje e përparme për të lejuar vlerësimin e të gjitha strukturave vitale në rrezik për inkancerim midis fragmenteve të frakturës. Mos harroni se riparimi i hershëm i arteries brachiale shoqërohet me një shkallë të lartë të riokluzionit simptomatik dhe stenozës së mbetur [66]. Një çështje tjetër e mundshme mund të jetë dëmtimi neurologjik, me një normë të raportuar që varion nga 10 në 20% [67].

Nervi interosal anterior duket të jetë nervi më i lënduar me fraktura të tipit ekstensor [51, 59]; kjo prodhon deficit motorik pa ndryshime shqisore. Sidoqoftë, një transaksion i plotë i nervit median është raportuar gjithashtu me ndryshime motorike dhe ndjesore [68]. Reponimi i hapur dhe eksplorimi nuk kerkohet domosdoshmërisht kur ky dëmtim shoqërohet me një frakturë të mbyllur, sepse rikuperimi nervor në përgjithësi ndodh pas 2-2,5 muajsh, por mund të zgjasë deri në 6 muaj [69]. Sindroma e kompartmentit është një ndërlikim i rrallë me një normë që varion nga 0.1 në 0.3%, megjithatë, pasojat e tij janë shkatërruese nëse nuk kryhet një trajtim i duhur. Disa autorë [59] sugjeruan që ekimoza dhe ënjtja e rëndë, edhe në prani të një pulsi radial të paprekur me rimbushje të mirë kapilar, duhet të alarmojnë per mundësinë e një sindromi të kompartmentit; duhet bërë menjëherë një fasciotomi. Së fundi, disa fjalë për infeksionin e shtizave k mund të paraqitet deri në 6.6% të rasteve [70, 71]. Në përgjithësi, ky problem mund të zgjidhet me antibiotikë oralë me ose pa hequr kunjat [54, 57].

Përmbledhje

Frakturat e humerusit suprakondilar tek fëmijët janë shumë të zakonshme dhe janë dëmtimi më i zakonshëm i bërrylit të fëmijëve. Ndonjëherë, kërkohet një reponim dhe fiksim i hapur për të marrë një pozicionim të pranueshëm të këtyre frakturave.

Ka qasje të ndryshme kirurgjikale që mund të përdoren për këtë qëllim; megjithatë, ka polemika në lidhje me efektin në rezultatet funksionale si dhe ato kozmetike. Rezultatet tona sugjerojnë se një qasje e kombinuar anteromediale mund të jetë metoda e cila lejon arritjen e rezultateve më të mira funksionale dhe kozmetike sipas kritereve të Flynn. Megjithatë, vendimi përfundimtar për kryerjen e një qasjeje kirurgjikale do të varet nga përvoja e kirurgut, strukturat anatomike të përfshira, si dhe karakteristikat e frakturës.

Koha e konsolidimit, si dhe komplikimet pas operacionit, nuk duhet të jenë një problem në lidhje me qasjet kirurgjikale të përdorura për reponimin e hapur dhe fiksimin në frakturat e humerusit suprakondilar të zhvendosur rëndë te fëmijët.

KAPITULLI 5

Frakturat Supracondylare të humerusit tek Fëmijët deri në 12-vjec në Spitalin Universitar të Traumës

Ky studim ka trajtuar në mënyrë të detajuar trajtimin e frakturave Supracondylare të humerusit tek Fëmijët deri në 12-vjec në Spitalin Universitar të Traumës. Fillimisht është dhënë një informacion I detajuar për mënyrën sesi trajtohen pacientët që vijnë të dëmtuar me frakturat supracondylare, mënyrën e trajtimit me të gjithë udhëzimet përkatëse. Bazuar në literaturën e paraqitur në kapitujt e mësipërm mëyra e trajtimit të fëmijëve me këto fraktura, së bashku me shkallën e dëmtimit dhe koha e interventit kirurgjikal ka një ndikim të madh në rekuperimin e pacientit dhe komplikacionet pas operacionit. Për këtë qëllim janë përdorur të dhëna të mbledhura për periudhën Janar 2020 – Nëntor 2022 ku tregojnë ndikimin që ka koha e interventit kirurgjikal në rekuperimin e pacientëve.

Në Shqipëri traumat janë shkaku i parë i vdekjeve në moshat e reja dhe shkaku i tretë i vdekjeve të pacientëve në shkallë kombëtare sipas renditjes së sëmundjeve. Të dhënat tregojnë se rreth 40 për qind e traumës janë trauma koke, më pak pjesë të tjera trupore. Traumat si pasojë e frakturave tek fëmijët janë prezent në mënyrë të pashmangshme dhe paraqesin një problem kryesor në kujdesin shoqëror dhe shëndetësor të fëmijëve. Sipas Organizatës Botërore të Shëndetësisë brenda vitit lëndohen rreth 10% e popullatës së përgjithshme të fëmijëve. Kjo sjell në vëmendje rëndësinë e një mjekimi dhe rehabilitimi optimal si e vetmja garanci për zvogëlimin e lëngimit, vdekshmërisë dhe invaliditetit.

Frakturat e kockave në moshën fëminore dallohen nga ato te të rriturit dhe një nga dallimet kryesore është paqartësia në rezultatin përfundimtar të mjekimit të thyerjeve në moshën fëminore për shkak të rritjes dhe zhvillimit të mëtejmë të kockave. Nga ana tjetër duhet pasur parasyesh se kocka e fëmijës është një

organ në rritje, që do të thotë se frakturat mund të shkaktojnë dëmtime në rritjen dhe zhvillimin normal të kockës, duke patur parasysh frakturat ose dëmtimet e rritjes së kockave si shkak i terapisë joadekuate (manipulimit të vrazhdë ose operacion joadekuat). Në bazë të sa u përmend, udhëzimet mbi traumatologjinë bashkëkohore thekosojnë që trajtimi i suksesshëm i frakturave tek fëmijët kërkon jo vetëm një restaurim të plotë anatomik dhe funksional por ai duhet të plotësohet edhe me kërkesën që pas mjekimit të sigurohet rritja dhe zhvillimi i mëtejmë normal i kockave. Kjo do të thotë që nga kirurgu ortoped kërkohet jo vetëm përvojë dhe njohuri në zgjedhjen e mënyrës së mjekimit por edhe njohje e mirë e patofiziologjisë së rritjes dhe zhvillimit te fëmijët.

Analiza e të dhënave dhe metodologjia

Për këtë studim janë konsideruar të gjithë pacientët e grup moshës 0 – 12 vjec që kanë marrë mjekim spitalor pranë Spitalit Universitar të Traumës në Tiranë për periudhën Janar 2020 – Nëntor 2022 me diagnozën Frakturë Supracondylare të humerusit. Të dhënat e mbledhura kanë të bëjnë me një informacion të përgjithshëm demografik (mosha dhe gjinia), me një informacion të përgjithshëm mbi frakturën (anësia, shkaku I dëmtimit) dhe mënyrën e trajtimit. Variablat kryesorë të përdorur në këtë studim kanë të bëjnë me mënyrën e trajtimit të frakturës, kohën e interventit kirurgjikal dhe ditët e qëndrimit në spital.

Të dhënat e mbledhura për cdo pacient tregojnë që nuk ka një informacion të koduar që të tregojë shkallën e dëmtimit nga aksidenti. Për këtë arësye në këtë studim kjo është treguar nga numri i ditëve që pacienti qëndron në spital. Gjithashtu mënyra e trajtimit të pacientëve me faktura supracondylare të humerusit varet nga shkalla e dëmtimit të pacientit dhe konsiston në:

- reponimi i hapur dhe fiksimi intern me shtiza kirshner;
- reponimi i mbyllur dhe fiksimi perkutan me shtiza Kirshner; dhe
- reponim i mbyllur dhe longete gipsi.

Metodologjia e përdorur

Për këtë studim janë konsideruar 90 pacientë të moshës deri në 12-vjec që kanë marrë shërbim spitalor pranë Spitalit Universitar të Traumës në Tiranë si shkak I një frakture supracondylare të humerusit.

Analiza statistikohe përbëhet nga një analizë përshkruese dhe analitike e të dhënave. Sic është thënë edhe më lart variabli kryesor i këtij studimi është mënyra e trajtimit të frakturave supracondylare të humerusit dhe sesi ky trajtim është i lidhur me shkallën e dëmtimit nga aksidenti dhe kohën e interventit kirurgjikal.

Për të parë nëse ka një lidhje mes trajtimit të frakturës supracondylare të humerusit tek fëmijët e moshës nën 12 vjec me shkallën e dëmtimit të pacientit dhe kohën e interventit kirurgjikal është përdorur analiza e regresit (OLS – Ordinary Least Squares).

9 Analiza Përshkruese e të Dhënave

Analiza e të dhënave përshkruese na jep një informacion të përgjithshëm mbi të dhënat e përdorura për këtë studim. Të dhënat e paraqitura në tabelën 1 tregojnë mbi të dhënat demografike të pacientëve, gjendjen e traumës së shkaktuar, mënyrën e trajtimit, shkallën e dëmtimit si edhe kohën e interventit kirurgjikal.

Tabela 1. Përshkrimi i të Dhënave

Variablat e përdorur	**Mesatarja**	**Devijimi standart**	**Min**	**Max**
Mosha mesatare	7.48	(2.81)	2	12
Gjinia (Femer = 1; Mashkull = 0)	0.37	(0.48)	0	1
Anësia (Djathtas = 1; Majtas = 0)	0.49	(0.50)	0	1
Shkaku i dëmtimit (Rrëzim =1; Aksident =0)	0.98	(0.15)	0	1
Nëse pacienti ka patur komplikacione pas operacionit	0.02	(0.15)	0	1
Ditët e qëndrimit në spital	3.87	(3.56)	1	28
Mënyra e trajtimit				
Reponimi i mbyllur dhe fiksimi perkutan me shtiza kirshner	0.24	(0.43)	0	1
Reponimi i hapur dhe fiksimi intern me shtiza kirshner	0.40	(0.49)	0	1

Reponim i mbyllur dhe longete gipsi	0.36	(0.48)	0	1
Koha e interventit kirurgjikal	1.59	(2.05)	0	13

Shënim: *Numri i observimeve është 90 pacientë. Të dhënat janë për Janar 2020 - Nëntor 2022.*

Të dhënat në tabelën e mësipërme tregojnë se mosha mesatare e fëmijëve të trajtuar në Spitalin Universitar të Traumës për periudhën Janar 2020 - Nëntor 2022 është 7.5 vjec ku mosha minimale është 2 vjec ndërsa mosha maksimale arrin deri në 12 vjec. Sic e tregon edhe literatura pjesa më e madhe e aksidenteve ndodh tek femijët e gjinisë mashkullore. Edhe në rastin tonë përqindjen më të lartë të aksidenteve e bëjnë fëmijët e gjinisë mashkullore, me 63% (gjinia femërore = 37%). Përqindja më e madhe e dëmtimit ka ardhur si pasojë e rrëzimit (98%) dhe një përqindje e vogël ka ardhur si pasojë e aksidenteve automobilistike. Përqindja e pacientëve që kanë patur komplikacione pas traumës është shumë e vogël (0.2%), vetëm 2 pacientë të moshës nga 0 deri në 12 vjec nga 90 që janë rregjistruar për periudhën Janar 2020 – Nëntor 2022.

Të dhënat tregojnë se anësia e dëmtimit është pothuajse e barabartë midis asaj së djathtë dhe asaj të majtë (djathtas = 49%). Ditët e qëndrimit në spital variojnë nga 1 deri në 28 ditë për rastet më të rënda me një mesatare prej 3.9 ditësh. Mënyrat e trajtimit të dëmtimit të bërrylit tek fëmijët e këtij grupi janë: a) reponimi i hapur dhe fiksimi intern me shtiza kirshner; b) reponimi i mbyllur dhe fiksimi perkutan me shtiza kirshner dhe c) reponim i mbyllur dhe longete gipsi. Në këtë grup fëmijësh trajtimi me “reponimi i hapur dhe fiksimi intern me shtiza kirshner” përbën përqindjen më të madhe (40%) duke u ndjekur nga “reponim i mbyllur dhe longete gipsi” (36%) dhe së fundi nga “reponimi i mbyllur dhe fiksimi perkutan me shtiza kirshner” (24%). Literatura ka treguar që koha e interventit kirurgjikal përbën një faktor kryesor në ecurinë e pacientit. Të dhënat tona tregojnë që koha e interventit kirurgjikal në Spitalin Universitar të Traumës ka variuar nga 0 deri në 13 ditë me një mesatare prej 1.6 ditësh.

Në informacionin e mbledhur për cdo pacient nuk ka një informacion të koduar që të tregojë shkallën e dëmtimit nga aksidenti, pra ne kartelen klinike nuk gjejme te sakte klasifikimin e fraktures sipas AO. Kjo do te na ndihmonte për të bërë një lidhje midis llojit të frakturës dhe mënyrës së trajtimit. Për këtë arësye në këtë studim kjo (shkalla e dëmtimit), është treguar nga numri i ditëve që pacienti qëndron në spital. Grafiku në figurën 1 tregon që në shkallët më të

tregon që në shkallët më të ulta të dëmtimit (ditë qëndrimi më të pakta), mënyra kryesore e trajtimit të pacientit është bërë me "reponim i mbyllur dhe longete gipsi", për shëmbull për 1 ditë qëndrimi në spital pas trajtimit 81% e pacientëve janë trajtuar me këtë trajtim që ka ardhur duke u ulur me rritjen e ditëve të qëndrimit në spital. Të dhënat gjithashtu tregojnë që "reponimi i mbyllur dhe fiksimi perkutan me shtiza kirshner" është më I shpeshtë tek pacientët ku shkalla e dëmtimit është më e vogël, me rritjen e ditëve të qëndrimit në spital numri I pacietëve të trajtuar me këtë ndërhyrje zvogëlohet. Megjithatë, këtu nuk është shumë e qartë nëse ditët e qëndrimit në spital janë të limituara si pasojë e dëmtimit apo si pasojë e trajtimit të mbyllur që mendohet që të jetë më eficent për nga koha e shërimit. Mbledhja e të dhënave më të detajuara mbi gjendjen e pacientit, kohën e ardhjes në spital dhe mënyrën e trajtimit do të na e bënte të mundur këtë përfundim.

Figura 1. Ditët e qëndrimit në spital dhe Mënyra e trajtimit të pacientit

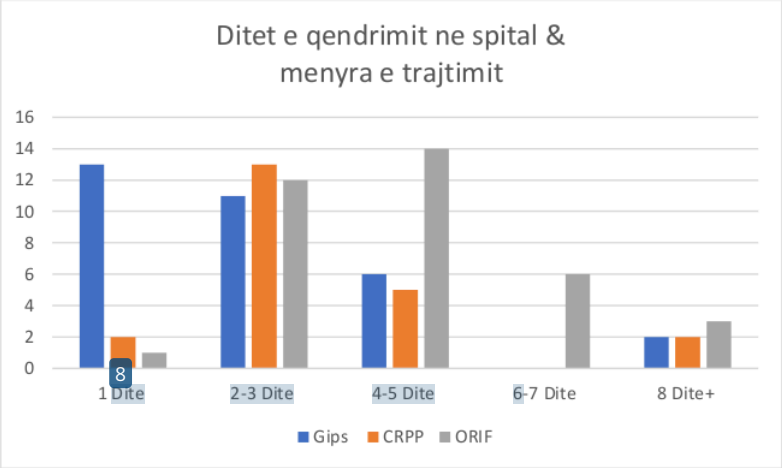

Shënim: *Numri i observimeve është 90 pacientë. Të dhënat janë për Janar 2020 - Nëntor 2022.*

Sic është theksuar edhe në kapitujt e më sipërm të këtij studimi koha e interventit kirurgjikal është një faktor i rëndësishëm në mënyrën e trajtimit të pacientit dhe në ecurinë e rekuperimit. Grafiku në figurën 2 tregon që mënyra e trajtimit me "reponim i mbyllur dhe longete gipsi" është një ndrhyrje e cila bëhet brenda ditës. Këtu ka ndikim edhe koha në të cilën pacienti ka ardhur në spital, pasi nëse pacienti vjen nga një spital rajonal jashtë Tiranës, ne nuk kemi të dhëna të sakta për kohën që ka kaluar nga momenti i traumës, duke rritur

shancin që trajtimi të jetë “reponimi i mbyllur dhe fiksimi perkutan me shtiza kirshner” ose “reponimi i hapur dhe fiksimi intern me shtiza kirshner”. Megjithatë mungesa e të dhënave të mjaftueshme për kohën në të cilën pacienti ka ardhur në spital na e bën të pamundur këtë analizë.

Sic e tregon edhe grafiku në figurën 2 mënyra e trajtimit me “reponim i mbyllur dhe longete gipsi” është bërë brenda një dite për të gjithë pacintët përvec një rasti kur trajtimi është bërë pas 3 ditësh. Grafiku tregon që me rritjen e ditëve të qëndrimit në spital pa marrjen e trajtimit, apo dështimit të reponimit të mbyllur e vendosjes së longetës së gipsit, (apo ndërhyrjen përkatëse) është rritur edhe mundësia e trajtimit me “reponimi i hapur dhe fiksimi intern me shtiza kirshner”. Kur trajtimi është bërë vetëm një ditë pas ardhjes së pacientit në spital rreth 46% (11 nga 24 rastet) e pacientëve janë trajtuar me “reponimi i hapur dhe fiksimi intern me shtiza kirshner” dhe ky trajtim ka ardhur duke u rritur deri në 100% kur trajtimi është bërë në ditën e katërt të ardhjes në spital ose edhe më vonë.

Figura 2. Koha e Interventit Kirurgjikal për cdo Mënyrë Trajtimi

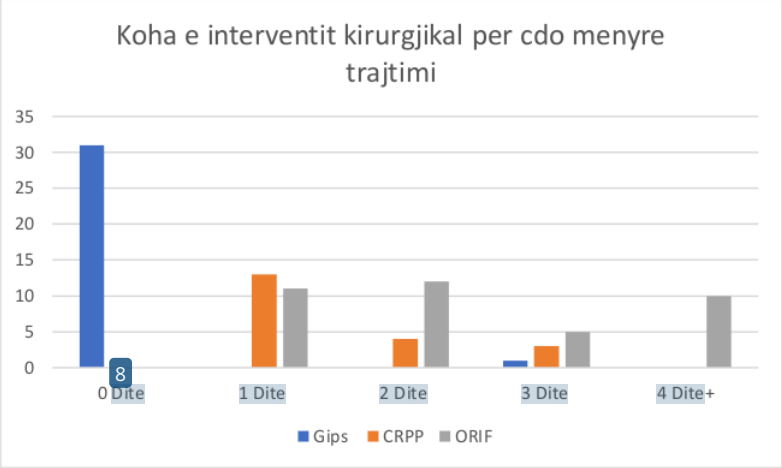

Shënim: *Numri i observimeve është 90 pacientë. Të dhënat janë për Janar 2020 - Nëntor 2022.*

Analiza Analitike e të Dhënave

Për të parë nëse ka një lidhje mes shkallës së dëmtimit nga aksidenti (që është matur nëpermjet ditëve të qëndrimit në spital) dhe llojit të trajtimit të

frakturës është përdorur analiza e regresit. Duke qenë se ditët e qëndrimit në spital është një variabël i vazhdueshëm atëherë është përdorur analiza e regresit ordinary least squares (OLS).

Rezulatet e paraqitura në tabelën 3 tregojnë që ka një lidhje negative midis ditëve të qëndrimit spitalor dhe mënyrës së trajtimit "reponimi i mbyllur dhe fiksimi perkutan me shtiza kirshner" apo "reponim i mbyllur dhe longete gipsi". Rezultatet tregojnë që pacientët që janë trajtuar me "reponimi i mbyllur dhe fiksimi perkutan me shtiza kirshner" qëndrojnë afërsisht 1.9 ditë më pak në spital se pacientët që trajtohen me "reponimi i hapur dhe fiksimi intern me shtiza kirshner" (p-value=0.05). Njëkohësisht edhe pacientët që janë trajtuar me "reponim i mbyllur dhe longete gipsi" qëndrojnë rreth 2.4 ditë më pak se ata pacientë që trajtohen me "reponimi i hapur dhe fiksimi intern me shtiza kirshner" (p-value=0.01). Duke supozuar që mënyra e trajtimit ka ardhur si pasojë e shkallës së dëmtimit (sa i rëndë ka qenë dëmtimi) rezultatet tregojnë që pacientët që janë trajtuar me reponim të mbyllur kanë qëndruar më pak në spital në krahasim me ata pacientë që janë trajtuar më reponim të hapur por duke mos treguar se kush nga trajtimet është më efikas. Të dhënat e limituara nuk bëjnë të ditur nësë trajtimi i mbyllur është më efikas se trajtimi i hapur. Për të ardhur në këtë përfundim duhen të dhëna shtesë mbi gjendjen në të cilën është shtruar pacienti në spital, koha në të cilën është shtruar dhe gjithashtu koha në të cilën është operuar si dhe rezultatet e kontrolleve në vazhdim, të cilat ne nuk i disponojmë.

Tabela 3. Rezultatet e analizës së regresit për lidhjen midis Ditëve të qëndrimit në spital dhe Mënyrës së trajtimit të Frakturave Supracondylare të Humerusit

Mënyra e trajtimit	Koeficienti	Std. err.	P-value	[95% conf.	interval]
Reponimi i mbyllur dhe fiksimi perkutan me shtiza kirshner	-1.89**	(0.93)	0.05	-3.74	-0.46
Reponim i mbyllur dhe longete gipsi	-2.35***	(0.83)	0.01	-4.01	-0.69
Konstantja	**5.16*** **	**(0.57)**	**0.00**	**4.03**	**6.30**

***Shënim**: Numri i observimeve është 90 pacientë. **) tregojnë që lidhja është statistikisht e rëndësishme ne 5%; *)tregon që lidhja është statistikisht e rendesishme 10%. Të dhënat janë marrë ne SUT për periudhën Janar 2020 – Nëntor 2022.*

Për të parë nëse ka edhe variabla të tjerë që mund të kënë një lidhje me ditët e qëndrimit në spital analiza e regresit është zgjeruar duke shtuar disa të dhëna demografike si mosha dhe seksi i pacientit gjithashtu edhe informacion mbi mënyrën e dëmtimit dhe nëse pacienti ka patur komplikacione të mëvonshme (tabela 4).

Tabela 4. Rezultatet e analizës së zgjeruar regresit për lidhjen midis Ditëve të qëndrimit me mënyrën e dëmtimit dhe komplikacioneve pas-operative.

Variablat e përdorur	Koeficienti	Std. err.	P-value	[95% conf.	interval]
Mosha mesatare	0.03	(0.09)	0.69	-0.14	0.20
Gjinia (Femer = 1; Mashkull = 0)	-0.75	(0.47)	0.12	-1.69	0.20
Anësia (Djathtas = 1; Majtas = 0)	-0.49	(0.46)	0.29	-1.39	0.42
Shkaku (Rrëzim =1; Aksident =0)	-15.21**	(1.77)	0.00	-18.74	-11.69
Nëse pacienti ka patur komplikacione pas operacionit	5.98**	(1.74)	0.00	2.52	9.43
Mënyra e trajtimit					
Reponimi i mbyllur dhe fiksimi perkutan me shtiza kirshner	-0.56	(0.58)	0.34	-1.71	0.60
Reponim i mbyllur dhe longete gipsi	-0.96*	(0.53)	0.08	-2.02	0.10
Konstantja	**19.34****	**(1.78)**	**0.00**	**15.80**	**22.89**

***Shënim**: Numri i observimeve është 90 pacientë. **) tregojnë që lidhja është statistically significant at 5%; *)tregon që lidhja është statistically significant at 10%. Të dhëant janë marrë në SUT për periudhën Janar 2020 – Nëntor 2022.*

Sic edhe pritej, rezultatet e analizës së zgjeruar të regresit vazhdojnë të tregojnë një lidhje negative midis ditëve të qëndrimit në spital me mënyrën e trajtimit të mbyllur të dëmtimit. Kur variablat mbi karakteristikat demografike, mënyrat e dëmtimit dhe komplikacionet pas-operative janë shtuar në analizën e regresit, lidhja e ditëve të qëndrimit në spital është statistikisht e rëndësishme vetëm për mënyrën e trajtimit me “reponim i mbyllur dhe longete gipsi” (p-value=0.08) dhe jo më për mënyrën e trajtimit “reponimi i mbyllur dhe fiksimi perkutan me shtiza kirshner”.

Gjithashtu rezutatet tregojnë që ka një lidhje negative të ditëve të qëndrimit në spital me shkakun e dëmtimit të fëmijës ku rrëzimi konstaton në më pak ditë qëndrimi në spital në krahasim me aksidentet (p-value=0.00). Gjithashtu të dhënat tregojnë se nëse patientët kanë patur komplikacione ata janë detyruar të qëndrojnë më shumë në spital (p-value = 0.00).

Për të parë nëse ka një lidhje mes kohës së interventit kirurgjikal dhe llojit të trajtimit të frakturës është përdorur gjithashtu analiza e regresit ordinary least squares (OLS) duke qenë se koha e interventit kirurgjikal është një variabël i vazhdueshëm.

Rezulatet e paraqitura në tabelën 5 tregojnë që ka një lidhje negative midis kohës së interventit kirurgjikal dhe mënyrës së trajtimit “reponimi i mbyllur dhe fiksimi perkutan me shtiza kirshner” apo “reponim i mbyllur dhe longete gipsi”. Rezultatet tregojnë që për pacientët që janë trajtuar me “reponimi i mbyllur dhe fiksimi perkutan me shtiza kirshner” koha e interventit kirurgjikal është rreth 0.9 ditë më pak se pacientët që trajtohen me “reponimi i hapur dhe fiksimi intern me shtiza kirshner” (p-value=0.06). Njëkohësisht edhe për pacientët që janë trajtuar me “reponim i mbyllur dhe longete gipsi” koha e interventit kirurgjikal është rreth 2.7 ditë më pak se për pacientë që trajtohen me “reponimi i hapur dhe fiksimi intern me shtiza kirshner” (p-value=0.00). Duke supozuar që mënyra e trajtimit ka ardhur si pasojë e shkallës së dëmtimit (sa i rëndë ka qenë dëmtimi) rezultatet tregojnë që koha e interventit kirurgjikal është më e ulët për pacientët që janë trajtuar me reponim të mbyllur në krahasim me ata pacientë që janë trajtuar më reponim të hapur. Koha e interventit kirurgjikal mund të rritet si pasojë e shkallës së dëmtimit pasi kirurgëve i është dashur më shumë kohë për të marrë një vendim sa më efikas, por në të njëjtën kohë mund të jetë rritur edhe si pasojë e kohës së ardhjes së pacientit në urgjencën spitalore. Të dhënat e limituara nuk bëjnë të ditur kohën e ardhjes së pacientit në urgjencën spitalore dhe si rrjedhim për të ardhur në këtë përfundim duhen të dhëna shtesë mbi gjendjen në të cilën është shtruar pacienti në spital, koha në të cilën është shtruar dhe gjithashtu koha në të cilën është operuar.

Tabela 5. Rezultatet e analizës së regresit për lidhjen midis Kohës së interventit kirurgjikal dhe Mënyrës së trajtimit të Frakturave Supracondylare të Humerusit

Mënyra e trajtimit	Koeficienti	Std. err.	P-value	[95% conf.	interval]

Reponimi i mbyllur dhe fiksimi perkutan me shtiza kirshner	-0.89*	(0.46)	0.06	-1.80	0.03
Reponim i mbyllur dhe longete gipsi	-2.66***	(0.41)	0.00	-3.48	-1.83
Konstantja	**2.75*** **	**(0.28)**	**0.00**	**2.19**	**3.31**

***Shënim**: Numri i observimeve është 90 pacientë. **) tregojnë që lidhja është statistikisht e rëndësishme ne 5%; *)tregon që lidhja është statistikisht e rendesishme 10%. Të dhëant janë marrë ne SUT për periudhën Janar 2020 – Nëntor 2022.*

Për të parë nëse ka edhe variabla të tjerë që mund të kënë një lidhje me kohën e interventit kirurgjikal analiza e regresit është zgjeruar duke shtuar disa të dhëna demografike si mosha dhe seksi i pacientit gjithashtu edhe informacion mbi mënyrën e dëmtimit dhe nëse pacienti ka patur komplikacione të mëvonshme (tabela 6).

Tabela 6. Rezultatet e analizës së zgjeruar regresit për lidhjen midis Kohës së interventit kirurgjikal me mënyrën e dëmtimit dhe komplikacioneve pas-operative.

Variablat e përdorur	Koeficienti	Std. err.	P-value	[95% conf.	interval]
Mosha mesatare	0.00	(0.05)	0.98	-0.10	0.10
Gjinia (Femer = 1; Mashkull = 0)	-0.48*	(0.28)	0.09	-1.04	0.07
Anësia (Djathtas = 1; Majtas = 0)	-0.04	(0.27)	0.89	-0.57	0.50
Shkaku (Rrëzim =1; Aksident =0)	-8.99***	(1.04)	0.00	-11.07	-6.92
Nëse pacienti ka patur komplikacione pas operacionit	-3.02***	(1.02)	0.00	-5.05	-0.98
Mënyra e trajtimit					
Reponimi i mbyllur dhe fiksimi perkutan me shtiza kirshner	-0.46	(0.34)	0.19	-1.13	0.22
Reponim i mbyllur dhe longete gipsi	-2.23***	(0.31)	0.00	-2.86	-1.60
Konstantja	**11.54*** **	**(1.05)**	**0.00**	**9.45**	**13.63**

***Shënim**: Numri i observimeve është 90 pacientë. **) tregojnë që lidhja është statistically significant at 5%; *)tregon që lidhja është statistically significant at 10%. Të dhëant janë marrë në SUT për periudhën Janar 2020 – Nëntor 2022.*

Sic edhe pritej, rezultatet e analizës së zgjeruar të regresit vazhdojnë të tregojnë një lidhje negative midis kohës së interventit kirurgjikal me mënyrën e trajtimit të mbyllur të frakturës supracondylare të humerusit tek fëmijët e moshës nën 12 vjec. Kur variablat mbi karakteristikat demografike, mënyrat e dëmtimit dhe komplikacionet pas-operative janë shtuar në analizën e regresit, koha e interventit kirurgjikal është statistikisht e rëndësishme vetëm për mënyrën e trajtimit me "reponim i mbyllur dhe longete gipsi" (p-value=0.00) dhe jo më për mënyrën e trajtimit "reponimi i mbyllur dhe fiksimi perkutan me shtiza kirshner".

Gjithashtu rezutatet tregojnë që ka një lidhje negative të kohës së interventit kirurgjikal me shkakun e dëmtimit të fëmijës ku aksidenti konstaton në ndërhyrje më të shpejtë kirurgjikale në krahasim me rrëzimin (p-value=0.00). Gjithashtu rezultatet e regresit tregojnë se për pacientët që koha e ndërhyrjes kirurgjikale është më e vonë ata kanë patur komplikacione të mëvonshme (p-value = 0.00) duke rezultuar që koha e interventit kirurgjikal përbën një faktor kyc në uljen e komplikacioneve të mëvonshme dhe suksesin e trajtimit.

Përmbledhje

Analiza e të dhënave statistikore të këtij studimi është në përputhje me rezultatet e literaturës mbi frakturat supracondylare të humerusit tek fëmijët e moshës deri në 12 vjec. Mosha mesatare e fëmijëve të trajtuar në Spitalin Universitar të Traumës për periudhën Janar 2020 - Nëntor 2022 është 7.5 vjec dhe përqindjen më të lartë të aksidenteve e bëjnë fëmijët e gjinisë mashkullore, me 63% (gjinia femërore = 37%).

Mënyrat e trajtimit të dëmtimit të bërrylit tek fëmijët pranë Sipatil Universitar të Traumës janë: a) reponimi i hapur dhe fiksimi intern me shtiza kirshner; b) reponimi i mbyllur dhe fiksimi perkutan me shtiza kirshner dhe c) reponim i mbyllur dhe longete gipsi ku trajtimi me "reponimi i hapur dhe fiksimi intern me shtiza kirshner" përbën përqindjen më të madhe (40%) duke u ndjekur nga "reponim i mbyllur dhe longete gipsi" (36%) dhe së fundi nga "reponimi i mbyllur dhe fiksimi perkutan me shtiza kirshner" (24%). Të dhënat tregojnë që

mënyra kryesore e trajtimit të pacientit me “reponim i mbyllur dhe longete gipsi”, është bërë kryesisht për pacientët me një shkallë dëmtimi më të ulët.

Sic është theksuar edhe në literaturën e deritanishme theksuar në kapitujt e mësipërm të këtij studimi koha e interventit kirurgjikal është një faktor i rëndësishëm në mënyrën e trajtimit të pacientit, në ecurinë e rekuperimit dhe në uljen e komplikacioneve pas-operative.

PhD_Fracturat Supracondylare te humerusit tek Femijet deri ne 12 vjec

ORIGINALITY REPORT

3%
SIMILARITY INDEX

PRIMARY SOURCES

1	gjl.altirana.com Internet	57 words — < 1%
2	www.parlament.al Internet	42 words — < 1%
3	www.durres.gov.al Internet	28 words — < 1%
4	doczz.net Internet	26 words — < 1%
5	indritbani.blogspot.com Internet	25 words — < 1%
6	moam.info Internet	19 words — < 1%
7	savethechildren.net Internet	19 words — < 1%
8	ishp.gov.al Internet	17 words — < 1%
9	www.uamd.edu.al Internet	17 words — < 1%
10	www.10minuta.com Internet	

		11 words — < 1%
11	www.shekulli.com.al Internet	11 words — < 1%
12	www.hallakonsument.se Internet	10 words — < 1%
13	www.sherbimisocial.gov.al Internet	10 words — < 1%
14	acpd.org.al Internet	9 words — < 1%
15	dokumen.site Internet	9 words — < 1%
16	www.change.org Internet	9 words — < 1%
17	archive.org Internet	8 words — < 1%
18	defendingproperty.files.wordpress.com Internet	8 words — < 1%
19	kosova.info Internet	8 words — < 1%
20	kosovarja-ks.com Internet	8 words — < 1%
21	prokurimetransparente.al Internet	8 words — < 1%
22	sq.wikipedia.org Internet	8 words — < 1%

23	synthes.vo.llnwd.net Internet	8 words — < 1%
24	kk.rks-gov.net Internet	7 words — < 1%
25	www.albdreams.net Internet	7 words — < 1%
26	www.doktoratura.unitir.edu.al Internet	6 words — < 1%

EXCLUDE QUOTES	OFF	EXCLUDE SOURCES	OFF
EXCLUDE BIBLIOGRAPHY	OFF	EXCLUDE MATCHES	OFF